

MODUL PRAKTIKUM BIOSCIENCE I PB003

2019/2020

Universitas
Alma Ata



Program Studi Kebidanan
Program Sarjana dan Pendidikan Profesi Bidan
Universitas Alma Ata Yogyakarta

HALAMAN PENGESAHAN

MODUL PRAKTIKUM
BIOSCIENCE I
KODE MATA KULIAH : PB003
SEMESTER I

Dosen Pengampu Praktikum

1. Isti Chana Zuliyati, S.ST., M.Keb
2. Fatimah, S.ST., M.Kes
3. Mahfud, S.Kep., MMR
4. dr. Taufik Rahman, Sp.OG

Yogyakarta, September 2019

Kaprodi Pendidikan Profesi Bidan
Fakultas Ilmu Ilmu Kesehatan
Universitas Alma Ata Yogyakarta

Liaison Officer



Prasetya Lestari, S.ST., M.Keb



Isti Chana Zuliyati, SST., M.Keb

Dekan Fakultas Ilmu-Ilmu Kesehatan
Universitas Alma Ata Yogyakarta



Esti Nurwanti, S.Gz., RD., MPH., Ph.D

KATA PENGANTAR

Assalaamu 'alaikum warahmatullaahi wabarakaatuh

Puji Syukur kami panjatkan ke hadirat Allah SWT yang telah melimpahkan karunia dan rahmat-Nya sehingga kami mampu menyelesaikan Buku Modul Praktikum Bioscience I. Berdasarkan tujuan pendidikan program Profesi Bidan, mahasiswa dituntut untuk dapat mengembangkan tiga kemampuan profesional, yaitu **knowledge, skill, dan attitude**.

Sebagai upaya dalam meningkatkan pemahaman mahasiswa maka diperlukan suatu proses pembelajaran mendalam di laboratorium yang berdasar teori yang telah didapatkan mahasiswa di kelas. Diharapkan pembelajaran kelas dan laboratorium, dapat meningkatkan kemampuan mahasiswa di lahan praktik dan dapat memberikan pelayanan kebidanan sesuai standar dan prosedur yang berlaku.

Terima kasih kami ucapkan kepada semua pihak yang telah mendukung dan membantu dalam proses penyusunan Modul Praktikum Bioscience I ini. Diharapkan buku panduan ini dapat membantu para mahasiswa dalam mencapai target pembelajaran pada mata kuliah Bioscience I sebagai mata kuliah dasar yang harus dipahami. Semoga Allah SWT memberikan kebaikan dan kemudahan kepada kita. Amin.

Wassalaamu 'alaikum warahmatullaahi wabarakaatuh

Yogyakarta, September 2019

Liaison Officer

VISI

Pada tahun 2035 menjadi program studi yang mampu menghasilkan lulusan bidan profesi unggul di bidang *health promotion* kebidanan, mandiri, berdaya saing global berkontribusi terhadap pembangunan kesejahteraan bangsa dan peradaban dunia berlandaskan nilai-nilai ke-Islaman dan kebangsaan Indonesia.

MISI

- a. Menyelenggarakan kegiatan pendidikan, penelitian, dan pengabdian kepada masyarakat (Tri Dharma Perguruan Tinggi) di bidang kebidanan, yang unggul dalam *health promotion*, bermutu tinggi dan berdaya saing global, berlandaskan nilai-nilai keislaman dan Kebangsaan Indonesia, serta berkontribusi terhadap pembangunan kesejahteraan bangsa dan peradaban dunia.
- b. Mengimplementasikan dan menyelaraskan sistem dan atmosfer akademik yang kondusif bagi terwujudnya budaya mutu (*quality culture*) dalam melaksanakan Tri Dharma Perguruan Tinggi melalui pengembangan tata kelola perguruan tinggi yang baik (*Good University Governance*) secara bertahap dan berkelanjutan serta berkesinambungan.

DAFTAR ISI

Pendahuluan	
Anatomi Dasar Tubuh Manusia (Arah Gerak Tubuh Manusia)	
Anatomi Dasar Tubuh Manusia (Struktur Anatomi Tubuh)	
Sistem Muskuloskeletal	
Sistem Pernafasan	
Sistem Syaraf	
Sistem Kardiovaskuler	
Sistem Endokrin	
Sistem Pencernaan	
Sistem Integumen	
Anatomi Fisiologi Perkemihan	
Anatomi Fisiologi Panca Indra	
Anatomi Alat Reproduksi Wanita	
Anatomi Alat Reproduksi Laki-laki	
Anatomi Fisiologi Sistem Tubuh (sel, jaringan, organ dan sistem)	
Anatomi Panggul dan Kepala Janin	
Daftar Pustaka	

PENDAHULUAN

B. DESKRIPSI MATA KULIAH:

Program Pendidikan Sarjana dan Pendidikan Profesi Bidan mempunyai tujuan menghasilkan lulusan sarjana kebidanan yang professional dan berkualitas, baik dari pengetahuan, keterampilan dan sikap sesuai dengan standar profesi. Dalam rangka mencapai tujuan tersebut, Mahasiswa diwajibkan mengikuti kegiatan pembelajaran baik teori tatap muka, praktek laboratorium, dan praktik klinik.

Mata Kuliah **Bioscience I** ini memberi kesempatan mahasiswa untuk dapat menguasai tentang anatomi fisiologi dan organ reproduksi pada tubuh manusia sepanjang siklus kehidupannya serta kelainan yang umum terjadi. Mata kuliah ini memiliki beban SKS praktikum sejumlah 2 SKS (32 kali pertemuan).

Mata kuliah ini merupakan mata kuliah dasar yang wajib dikuasai oleh mahasiswa karena merupakan dasar dari bidang kebidanan, dasar memberikan asuhan agar ke depannya Asuhan Kebidanan dapat diberikan secara komprehensif, tepat dengan memperhatikan anatomi fisiologi atau ilmu, tidak berdasar dari kebiasaan yang ada.

C. TUJUAN

1. TUJUAN UMUM

- a. Setelah mengikuti praktikum ini mahasiswa mampu memahami keterkaitan antara struktur, fungsi, dan proses yang terjadi pada sistem tubuh manusia serta dapat mendiagnosa kelainan yang terjadi pada anatomi fisiologi tubuh manusia dan organ reproduksi wanita dan pria

2. TUJUAN KHUSUS

Setelah mengikuti praktikum ini mahasiswa mampu:

- a. Mampu membedakan struktur sel dan jaringan pada tubuh manusia.
- b. Mampu menunjukkan dan menjelaskan struktur, fungsi dan proses yang terjadi pada sistem muskuloskeletal
- c. Mampu menunjukkan dan menjelaskan struktur, fungsi dan proses yang terjadi pada sistem kardiovaskuler, mengenal cara mengukur tekanan darah dan dapat menghitung pernafasan.
- d. Mampu menunjukkan dan menjelaskan struktur, fungsi dan proses yang terjadi pada sistem perkemihan

- e. Mampu menunjukkan dan menjelaskan struktur, fungsi dan proses yang terjadi pada sistem saraf
- f. Mampu menunjukkan dan menjelaskan struktur, fungsi dan proses yang terjadi pada sistem pencernaan
- g. Mampu menunjukkan dan menjelaskan struktur, fungsi dan proses yang terjadi pada sistem integumen
- h. Mampu menunjukkan dan menjelaskan struktur, fungsi dan proses yang terjadi pada sistem panca indra.
- i. Menunjukkan anatomi dan menjelaskan fisiologi sistem reproduksi pria
- j. Menunjukkan anatomi dan menjelaskan fisiologi sistem reproduksi wanita
- k. Menunjukkan anatomi dan menjelaskan fisiologi panggul
- l. Menunjukkan anatomi dan menjelaskan fisiologi payudara
- m. Menunjukkan anatomi dan menjelaskan fisiologi tulang kepala bayi
- n. Mampu menunjukkan dan menjelaskan struktur, fungsi dan proses yang terjadi pada sistem panca indra.

D. SASARAN

Mahasiswa semester I

E. BEBAN SKS

2 SKS Praktikum

F. DOSEN INSTRUKTUR

1. Isti Chana Zuliyati, S.ST., M.Keb
2. Fatimah, S.ST., M.Kes
3. Mahfud, S.Kep., MMR
4. dr. Taufik Rahman, Sp.OG

G. DAFTAR ALAT

NO	MATERI	ALAT DAN BAHAN	JUMLAH
1	Arah gerakan tubuh manusia	Video arah gerakan tubuh manusia	1
2	Struktur anatomi tubuh (rongga dalam badan dan kepala)	Gambar/phantom kerangka manusia	1
3	Sistem muskuloskeletal (sistem otot dan sistem rangka serta sistem rangka, serta kelainnya)	Gambar/phantom kerangka dan otot manusia	1
4	Sistem Pernafasan	Gambar / phantom sistem pernafasan	1
5	Sistem syaraf	Gambar / phantom sistem syaraf	1

6	Sistem kardiovaskuler	Gambar / phantom sistem kardiovaskuler	1
7	Anatomi fisiologi sistem endokrin		1
8	Sistem pencernaan	Gambar / phantom sistem pencernaan	1
9	Sruktur Integumen dan jaringan penunjang	Gambar / phantom sistem integumen atau kulit dan otot	1
10	Anatomi fisiologi perkemihan	Gambar / phantom sistem perkemihan	1
11	Anatomi fisiologi panca indra 1 (telinga, hidung)	Gambar/phantom telinga dan hidung	1
12	Anatomi fisiologi panca indra 2 (Mata dan lidah)	Gambar /phantom mata dan lidah	1
13	Organ genitalia luar, dan dalam, anatomi payudara dan kelainan organ reproduksi (perempuan)	Gambar / phantom sistem reproduksi wanita dan payudara	1
14	Anatomi fisiologi organ reproduksi pria, fungsi dan kelainannya.	Gambar / phantom sistem reproduksi pria	1
15	Anatomi fisiologi sistem tubuh (sel, jaringan, organ dan sistem)	Gambar / phantom sel, jaringan, organ dan sistem	1
16	Anatomi panggul dan kepala janin	Phantum panggul Phantum kepala janin	1

H. TATA TERTIB PRAKTIKUM

1. Tata tertib praktikum

- a. Mahasiswa menyiapkan diri 15 menit di depan laboratorium sebelum praktikum dimulai
- b. Mahasiswa yang terlambat 15 menit atau lebih tidak diijinkan mengikuti praktikum
- c. Setiap akan praktikum, diadakan pre-test dengan materi yang akan dipraktikumkan
- d. Mahasiswa tidak boleh bersendau gurau dan harus bersikap sopan makan dan minum selama mengikuti praktikum
- e. Selama praktikum berlangsung, mahasiswa tidak boleh meninggalkan laboratorium tanpa izin dosen
- f. Mahasiswa wajib membereskan alat-alat yang dipakai untuk praktikum dan dikembalikan dalam keadaan rapi dan bersih
- g. Bila mahasiswa memecahkan/merusakkan alat, diwajibkan mengganti alat tersebut paling lambat 2 hari setelah praktikum

- h. Mahasiswa yang tidak dapat mengikuti praktikum karena berhalangan atau gagal dalam praktikum harus menggulang atau mengganti pada hari lain sesuai dengan jadwal yang telah diatur (sesuai kebijakan dosen)
- i. Mahasiswa wajib mengikuti praktikum 100% dari kegiatan praktikum

2. Tata tertib pemakaian alat praktikum

- a. Setiap mahasiswa berhak meminjam/menggunakan alat-alat laboratorium dengan persetujuan kepala laboratorium
- b. Setiap mahasiswa yang akan praktik laboratorium wajib memberitahu/pesan alat kepada petugas 1 hari sebelum praktik dilaksanakan
- c. Mahasiswa/peminjam wajib mengisi formulir peminjaman alat/bon alat yang telah disediakan dengan lengkap yang meliputi (nama, kelas/jurusan, hari/tanggal, waktu, dosen, jenis ketrampilan, nama alat, jumlah, keterangan, tanda tangan)
- d. Mahasiswa atau peminjam bertanggung jawab atas kebersihan dan keutuhan alat-alat yang dipinjam
- e. Mahasiswa wajib merapikan dan membersihkan kembali peralatan yang dipinjam setelah selesai menggunakan alat laboratorium
- f. Alat-alat laboratorium dikembalikan segera setelah melaksanakan kegiatan praktik
- g. Alat-alat laboratorium yang dipinjam dikembalikan tepat waktu dan dalam keadaan bersih dan utuh
- h. Mahasiswa diperbolehkan meninggalkan ruangan setelah serah terima alat-alat yang dipinjam kepada kepala laboratorium
- i. Keterlambatan mengembalikan alat atau mengembalikan alat dalam keadaan kotor, maka mahasiswa dikenakan denda Rp.10.000/hari/alat
- j. Peminjam alat laboratorium harus mengganti alat yang rusak/hilang dalam waktu kurang dari dua hari setelah alat rusak/hilang.

ARAH GERAK TUBUH MANUSIA

I. Tujuan Percobaan

- a. Mahasiswa dapat mengenal beberapa arah gerakan tubuh manusia
- b. Mahasiswa dapat mempraktekkan dan mengidentifikasi arah gerakan yang dilakukan

II. Alat dan Bahan

Video praktik idenditifikasi arah gerakan tubuh manusia

III. Dasar Teori

A. Prinsip terjadinya suatu gerakan antara lain :

1. Otot harus berkontraksi dan menyilangi sendi, kecuali otot yang melekat pada kulit atau oragn tubuh seperti wajah.
2. Bidang gerakan otot selalu tegak lurus dengan aksinya

B. Arah Gerakan Tubuh Manusia

1. Fleksi

- a. Fkesio : Membengkokkan, melipat sendi atau gerakan menekuk
- b. Ekstension : Gerakan meluruskan kembali sendi, contoh : gerakan ayunan lutut pada kegiatan gerak janin

2. Adduksio dan Abduksio

- a. Adduksio : Gerakan mendekati badan
- b. Abduksio : Gerakan menjauhi badan

3. Rotasio

- a. Rotasio : Gerakan memutar sendi
- b. Sirkumduksio : Gerakan sirkuler atau pergerakan gabungan fleksi, ekstensi, abduksi dan adduksi.

Contoh : gerakan abduksi (menjauhi tubuh). Bila kaki digerakkan kembali ke posisi siap merupakan gerakan adduksi (mendekati tubuh)

4. Elevasi dan Depresi

- a. Elevasi : gerakan mengangkat
- b. Depresi : gerakan menurunkan

Contohnya : gerakan membuka mulut (elevasi) dan menutupnya (depresi), gerakan pundak ke atas (elevasi) dan ke bawah (depresi)

5. Inversi dan Eversi

- a. Inversi : gerak memiringkan telapak kaki ke dalam tubuh
- b. Eversi : gerakan memiringkan telapak kaki ke luar (hanya untuk wilayah pergelangan kaki).

6. Supinasi dan Pronasi

- a. Supinasi : Gerakan menengadahkan tangan
- b. Pronasi : Gerakan menelungkupkan

Untuk istilah supinasi dan pronasi hanya untuk wilayah pergelangan tangan.

7. Endorotasi dan Eksorotasi

- a. Endorotasi: gerakan ke dalam sekeliling sumbu panjang tulang yang bersendi (rotasi)
- b. EKsorotasi : gerakan rotasi ke luar

8. Sumbu / Aksis Gerakan

- a. Aksis Sagital, adalah garis yang memotong bidang gerak sagital dengan bidang geraktransversal.
- b. Aksis Trasnversal, adalah garis yang memotong bidang gerak frontal dengan bidang gerak transversal.
- c. Aksis Longitudinal, yaitu garis yang memotong bidang gerak median dan frontal dan berjalan

dari atas ke bawah.

IV. Petunjuk Praktikum

1. Baca dan pelajari teori tentang konsep dasar anatomi fisiologi manusia ditunjang dari berbagai sumber
2. Mahasiswa dengan seksama video / gambar terkait arah gerakan tubuh manusia
3. Mahasiswa dapat mencari sumber belajar terkait dengan topik dari berbagai sumber
4. Mahasiswa menanyakan hal yang kurang jelas kepada dosen pengampu

V. Prosedur Kerja

1. Perhatikan video atau arah gerakan tubuh manusia
 - a. https://www.youtube.com/watch?v=pC0_XR8wK4A
 - b.

2. Identifikasi jenis atau istilah arah gerak tubuh manusia dan keterkaitan dengan sistem muskuloskeletal

No.	Jenis Gerakan	Pengertian	Contoh	Keterkaitan dengan sistem muskuloskeletal
1.				
2.				
3.				
4.				
5.				
dst				

SEL DAN JARINGAN

I. Tujuan Percobaan

Mengenal dan mampu membedakan struktur sel dan jaringan pada tubuh manusia.

II. Alat dan Bahan

1. LCD
2. Power Point
3. Kertas dan Alat Tulis

III. Dasar Teori

A. Tingkatan Organisasi Struktural

Ditinjau dari penyusunannya, tubuh manusia terdiri dari berbagai tingkatan organisasi structural, yaitu :

1. Tingkatan Kimiawi

Menyangkut semua zat kimia yang penting dalam kehidupan. Zat kimia ini terdiri dari atom yang membentuk molekul.

2. Tingkatan Sel

Bermilyar-milyar molekul akan membentuk sel. Sel adalah unit struktur dan fungsional yang paling dasar dalam tubuh.

3. Tingkatan Jaringan

Kumpulan sel-sel yang sama atau mirip bentuknya dan bersama dengan zat interseluler yang mempunyai fungsi khusus akan membentuk jaringan. Terdapat 4 jaringan dalam tubuh, meliputi jaringan epitel, jaringan ikat, jaringan otot, dan jaringan saraf.

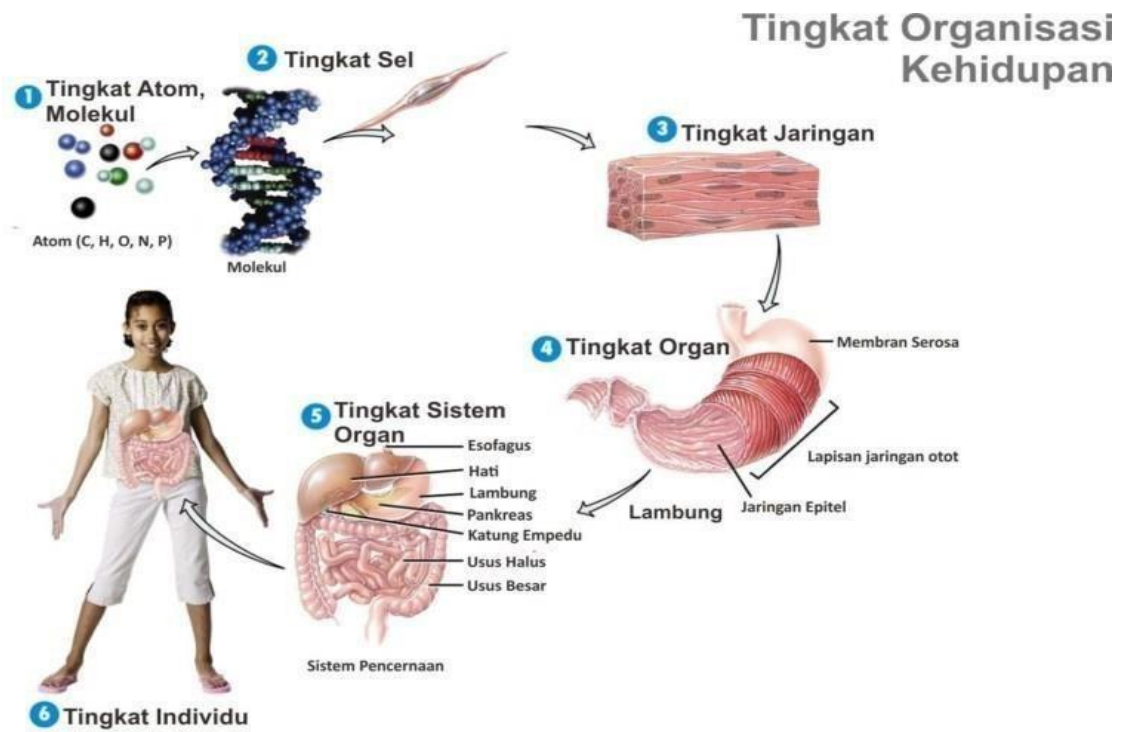
4. Tingkatan Organ

Keempat jaringan dalam tubuh akan membentuk organ. Organ mempunyai bentuk khas dan memiliki fungsi tertentu, seperti ginjal untuk membentuk urin dan jantung untuk mensuplai darah.

5. Tingkatan Sistem Organ

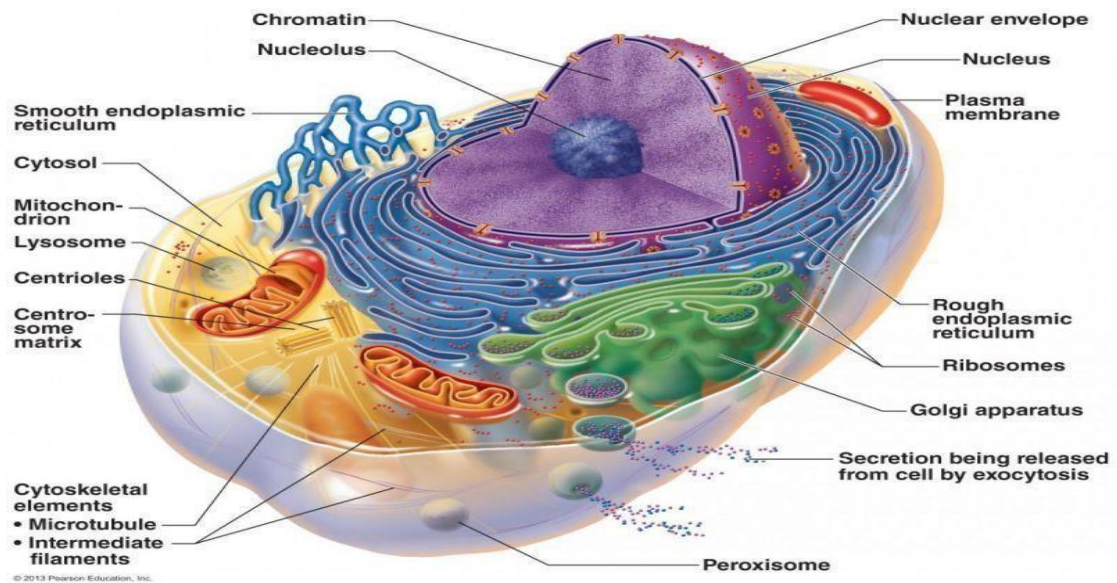
Kumpulan organ-organ yang berhubungan secara anatomi maupun fisiologis akan melakukan suatu fungsi yang lebih umum. Terdapat 11 sistem organ dalam tubuh, meliputi : sistem rangka(skelet), sistem otot (muskulo), sistem saraf (nervus), sistem hormone (endokrin), sistem kardiovaskuler, sistem kekebalan (imunitas), sistem pernafasan (respirasi), sistem pencernaan (digesti), sistem perkemihan (urinaria), sistem reproduksi dan sistem integument (kulit)

Tingkatan organisme : kesebelas sistem organ dalam tubuh akan bersatu dan membentuk manusia.



B. Sel

Sel merupakan kumpulan materi paling sederhana yang dapat hidup dan merupakan unit penyusun semua makhluk hidup. Sel mampu melakukan semua aktivitas kehidupan dan sebagian besar reaksi kimia untuk mempertahankan kehidupan berlangsung di dalam sel. Manusia merupakan organisme multiseluler yang terdiri dari banyak tipe sel terspesialisasi dengan fungsinya masing-masing tubuh manusia, misalnya, tersusun atas lebih dari 100 triliun sel. Namun demikian seluruh tubuh semua organisme berasal dari hasil pembelahan satu sel.



Sel tersusun atas beberapa bagian, meliputi :

1. Membran plasma : bagian sel paling luar yang memisahkan sel dengan lingkungan sekitarnya.
2. Dinding sel : lapisan dibawah membrane sel. Hanya dimiliki sel tumbuhan. Berfungsi untuk memberikan kekuatan dan perlindungan bagi sel.
3. Sitoplasma : cairan bening yang mengisi ruang dalam sel, berfungsi sebagai tempat berlangsungnya reaksi metabolisme.
4. Organel : komponen di dalam sel yang spesifik dan dapat melakukan aktifitas sel yang khusus.
 - a. Nucleus (inti sel) : pusat pengendali kegiatan sel. Didalamnya terdapat cairan inti (nekleoplasma), anak inti (nucleolus), dan selaput inti.
 - b. Mitokondria : tempat pembentukan sumber energy melalui proses respirasi sel (reaksi antara bahan makanan dengan oksigen dan menghasilkan energy)
 - c. Ribosom : tempat sintesa protein
 - d. Retikulum Endoplasma (RE) : terdapat 2 jenis yaitu RE kasar yang diselubungi ribosom dan RE halus yang tidak memiliki ribosom. Berfungsi untuk membantu metabolisme protein, lemak, dan karbohidrat.
 - e. Badan golgi : berfungsi membantu sistesa protein.
 - f. Lisosom : berfungsi mendaur ulang sel yang rusak, mencerna zat sisa makanan atau zat-zat asing yang masuk ke sel.
 - g. Sentrosom : bentuknya seperti tabung kecil. Sentrion dalam sentrosom berperan dalam pembelahan sel.

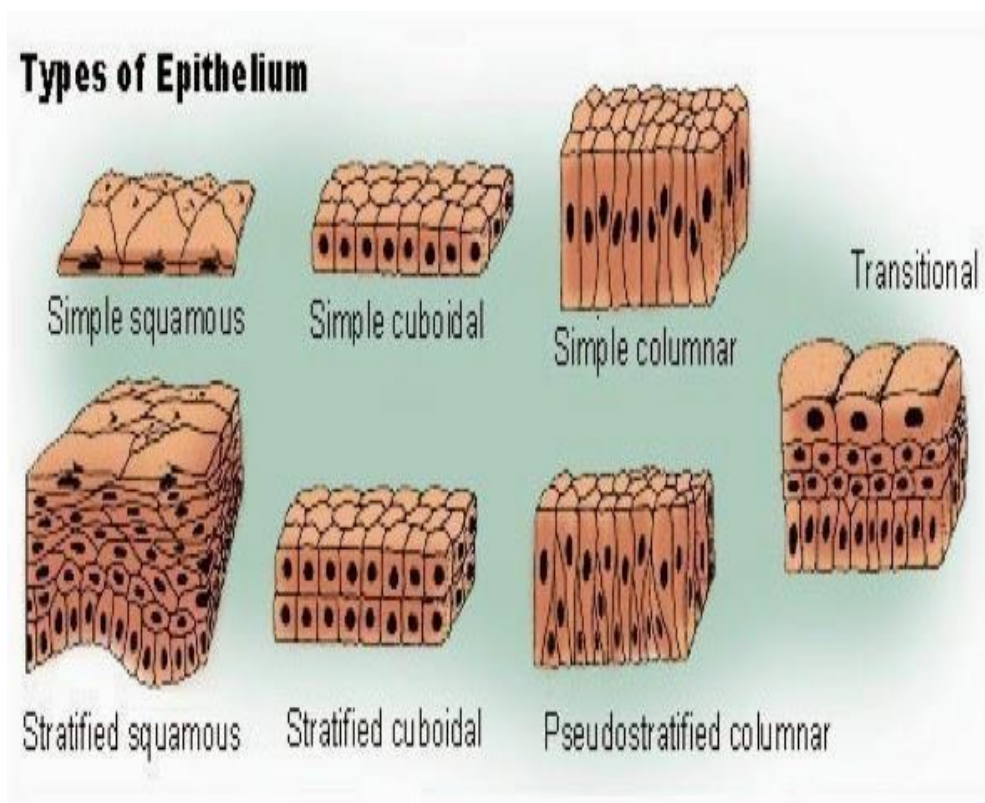
- h. Vakuola : tempat menyimpan bahan makanan dan sisa metabolisme.

Setiap organisme tersusun atas salah satu dari dua jenis sel yang secara struktur berbeda : sel prokariotik atau sel eukariotik. Kedua jenis sel ini dibedakan berdasarkan posisi DNA di dalam sel, sebagian besar DNA pada eukariota terselubung membrane organel yang disebut nucleus atau inti sel, sedangkan prokariota tidak memiliki nucleus. Hanya bakteri dan arkea yang memiliki sel prokariotik, sementara Protista, tumbuhan, jamur dan hewan memiliki sel eukariota.

C. Jaringan

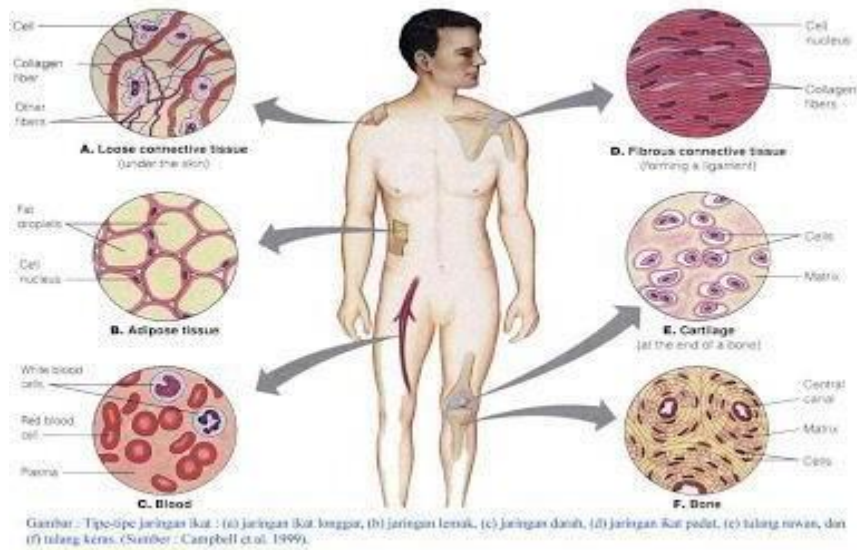
1. Jaringan Epitel

Terdiri dari sel-sel yang rapat berdekatan satu sama lain dengan zat interseluler. Klasifikasi : epitel selapis pipih, epitel selapis kubus, epitel selapis kolumner, epitel berlapis pipih, epitel berlapis kubus, epitel berlapis kolumner, epitel transisional



2. Jaringan Ikat

Tipe : jaringan ikat longgar, jaringan lemak, jaringan darah, jaringan ikat padat, tulang rawan, tulang keras



3. Jaringan Otot

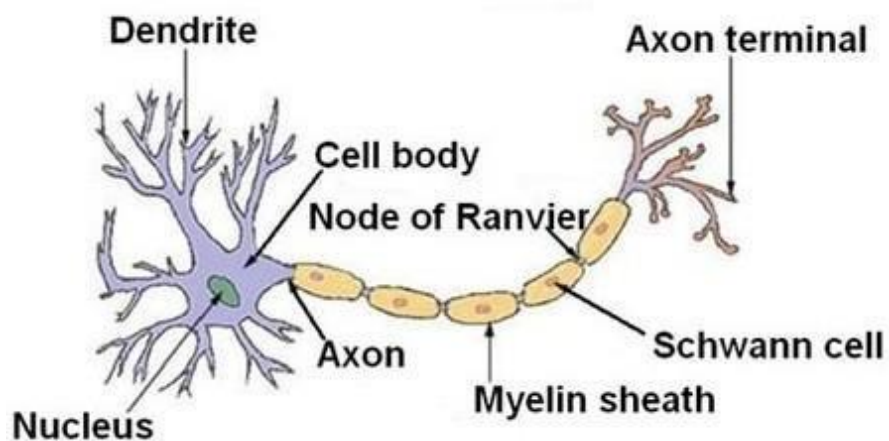
Jaringan otot mengandung sel-sel yang khusus hanya memerankan satu fungsi utama yaitu kontraksi. Terdapat 3 tipe :

- a. Otot Skelet : melekat pada tulang, berstruktur lurik, volunteer (gerakan disadari)
- b. Otot Jantung : terletak pada jantung, berstruktur lurik, involunter (tidak disadari)
- c. Otot Polos : terletak di organ dalam, berstruktur polos, involunter

4. Jaringan Saraf

Terdiri dari 2 jenis sel, yaitu neuron untuk menghantarkan impuls dan neuroglia untuk mengikat 1 neuron dengan yang lainnya.

Bagian-bagian neuron



SISTEM MUSKULOSKELETAL

I. Tujuan Percobaan

Mampu menunjukkan dan menjelaskan struktur, fungsi dan proses yang terjadi pada sistem muskuloskeletal.

II. Alat dan Bahan

1. Phantom anatomi tubuh
2. Kertas dan Alat Tulis

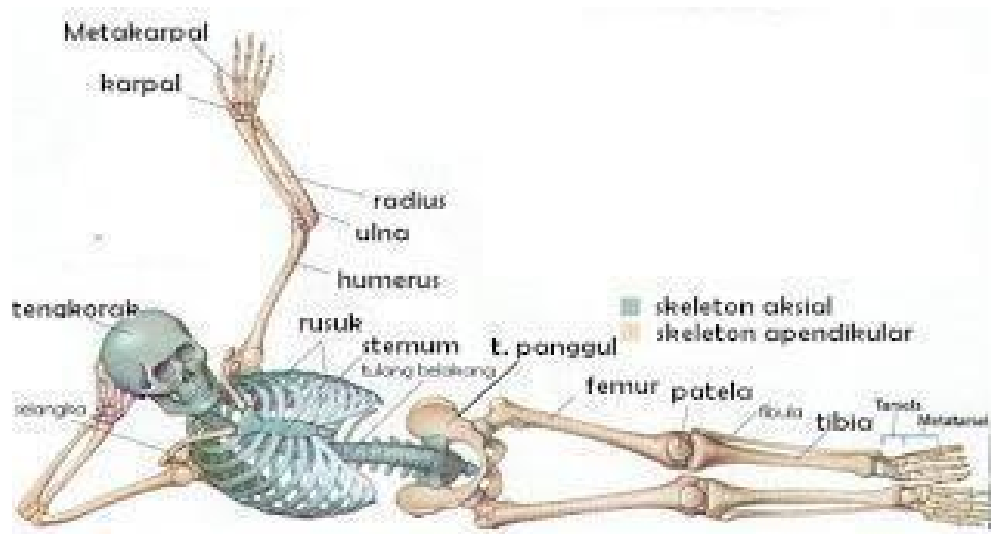
III. Dasar Teori

A. Sistem skelet

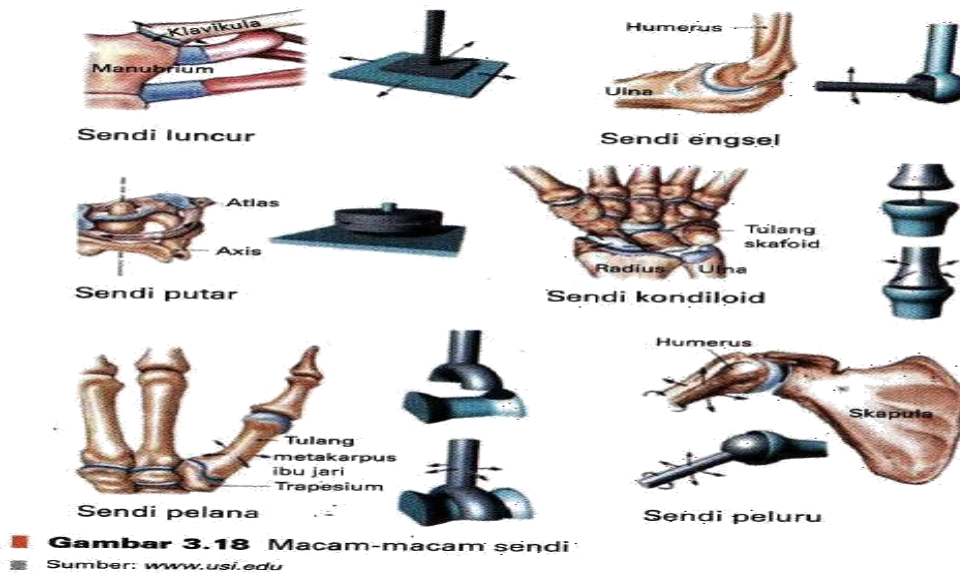
Terdiri dari tulang-tulang terpisah yang akan membentuk rangka tubuh. Jenis tulang : tulang panjang (contoh : tulang femur), tulang pendek (contoh : tulang pergelangan tangan), tulang ireguler (contoh : tulang-tulang di wajah), tulang pipih (contoh : tulang kepala dan sternum), tulang sesamoid (contoh : tulang patella)

Klasifikasi sistem skelet :

1. Axial skeleton : tulang-tulang ini membentuk sumbu (aksis) tubuh, terdiri dari sternum, tulang rusuk (costa), tulang kepala (cranium), tulang belakang (vertebra)
2. Appendicular skeleton : rangka tambahan, terdiri dari tulang gelang bahu, tulang ekstremitas atas, tulang gelang panggul, tulang ekstremitas bawah

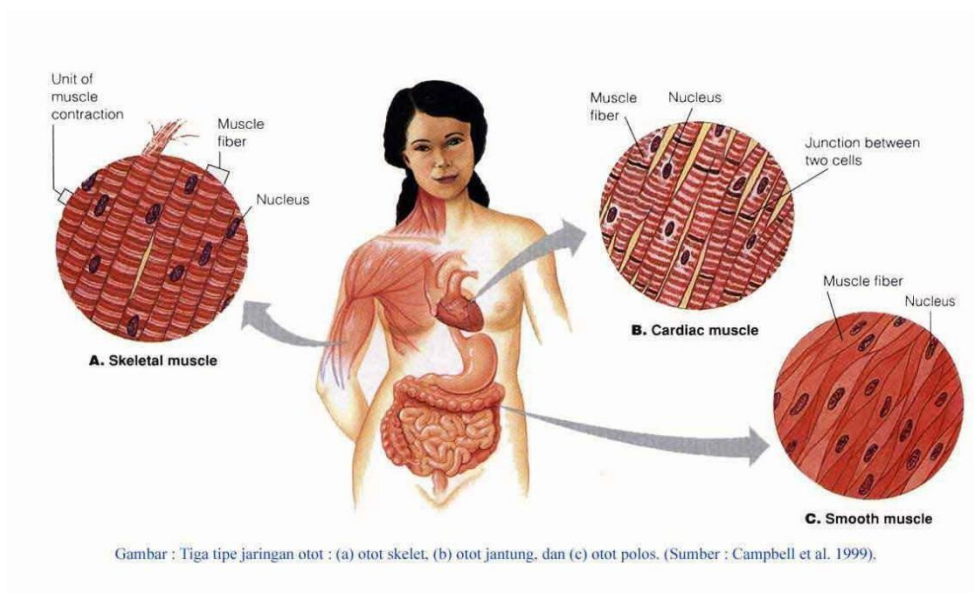


3. Persendian : tempat perhubungan antara tulang-tulang. Sistem skelet bisa dibengkokkan atau diputar di daerah persendian saja. Macamnya : sendi peluru (endartrosis), sendi engsel, sendi putar, sendi pelana, sendi ellips, sendi geser



B. Sistem Otot

Otot skelet sebagai organ utama terdiri dari jaringan otot lurik dan jaringan ikat, disamping jaringan saraf yang mengontrol kontraksi otot, dan jaringan epitel yang berada pada lapisan pembuluh darah.



SISTEM KARDIOVASKULER

I. Tujuan Praktikum :

Diharapkan mahasiswa mampu:

1. Menunjukkan anatomi jantung (*cardiac anatomy*)
2. Menunjukkan anatomi pembuluh darah arteri dan vena (*blood vessel anatomy*)
3. Menjelaskan fisiologi pemompaan jantung (*cardiac conduction system*)
4. Menjelaskan fisiologi peredaran darah manusia (*blood flow pathway: pulmonary and systemic circuit*)
5. Menjelaskan fisiologi pengaturan tekanan darah (*short-term and long-term regulation of blood pressure*)

II. Alat dan Bahan

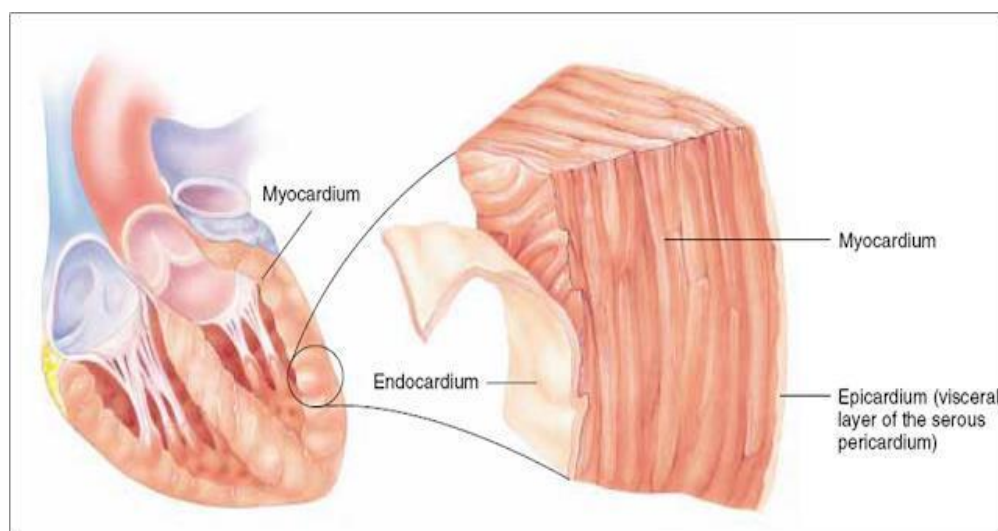
1. LCD & Power Point
2. Alat Tulis dan kertas

III. Dasar teori

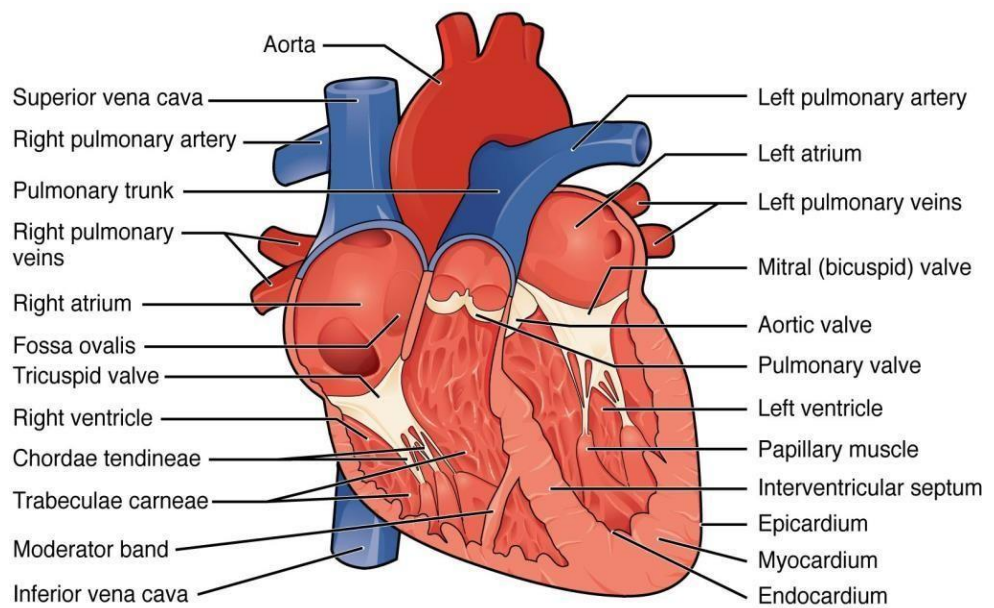
Sistem kardiovaskuler (sistem peredaran darah) merupakan suatu sistem organ yang berfungsi memindahkan zat ke dan dari sel. Sistem peredaran darah merupakan bagian dari kinerja **jantung** dan jaringan **pembuluh darah**. Jantung merupakan pusat dari system kardiovaskuler yang terletak di rongga dada dan dibungkus oleh pericardium. Lapisan dari jantung yaitu perkardium visceralis, pericardium parietalis, myocardium, dan endocardium.

1. Anatomi jantung

a. Lapisan jantung



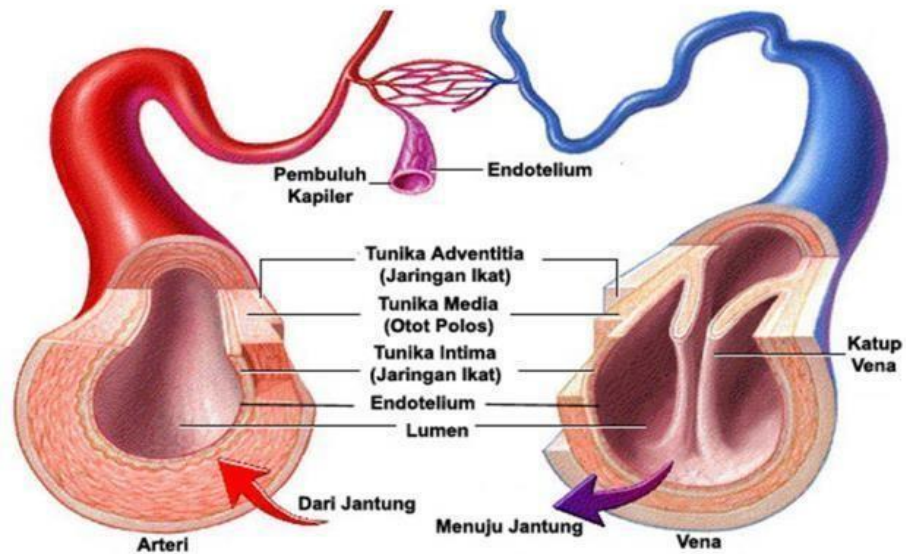
b. Bagian-bagian jantung



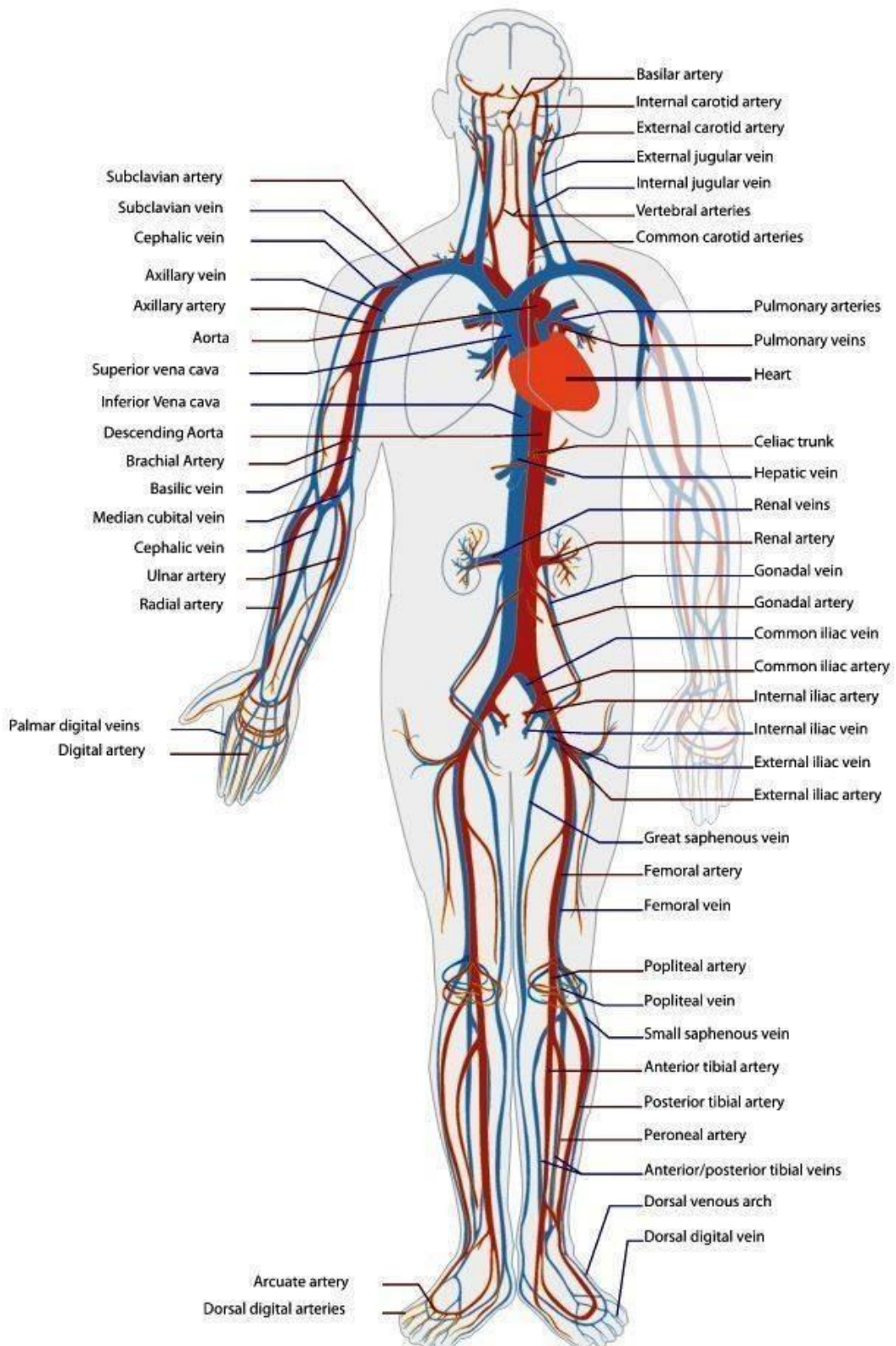
Anterior view

2. Anatomi pembuluh darah

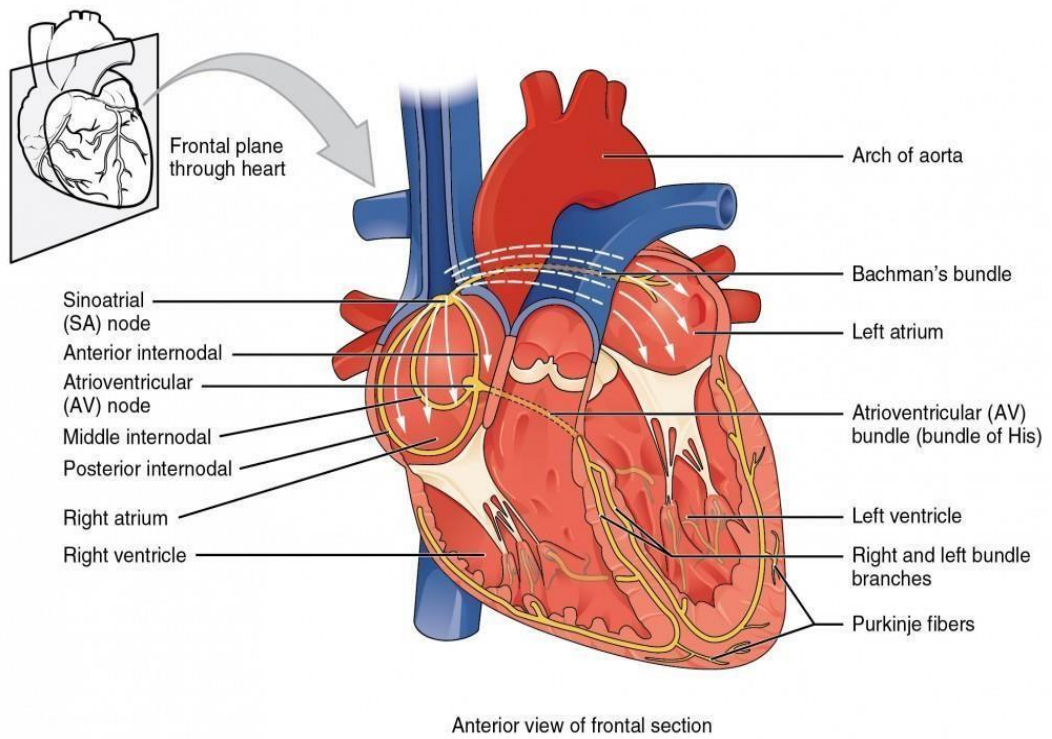
a. Lapisan penyusun pembuluh darah



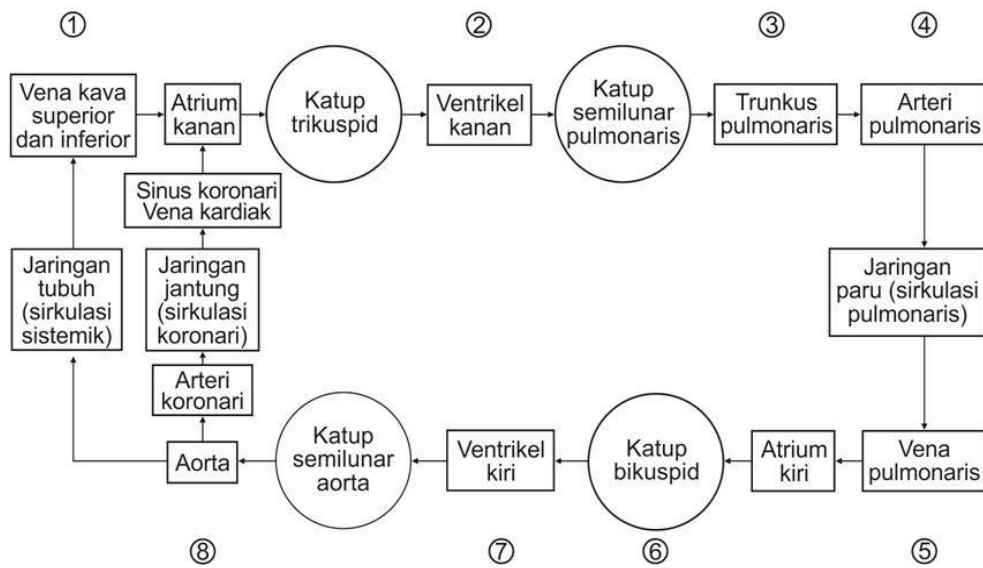
b. Pembuluh darah arteri dan vena

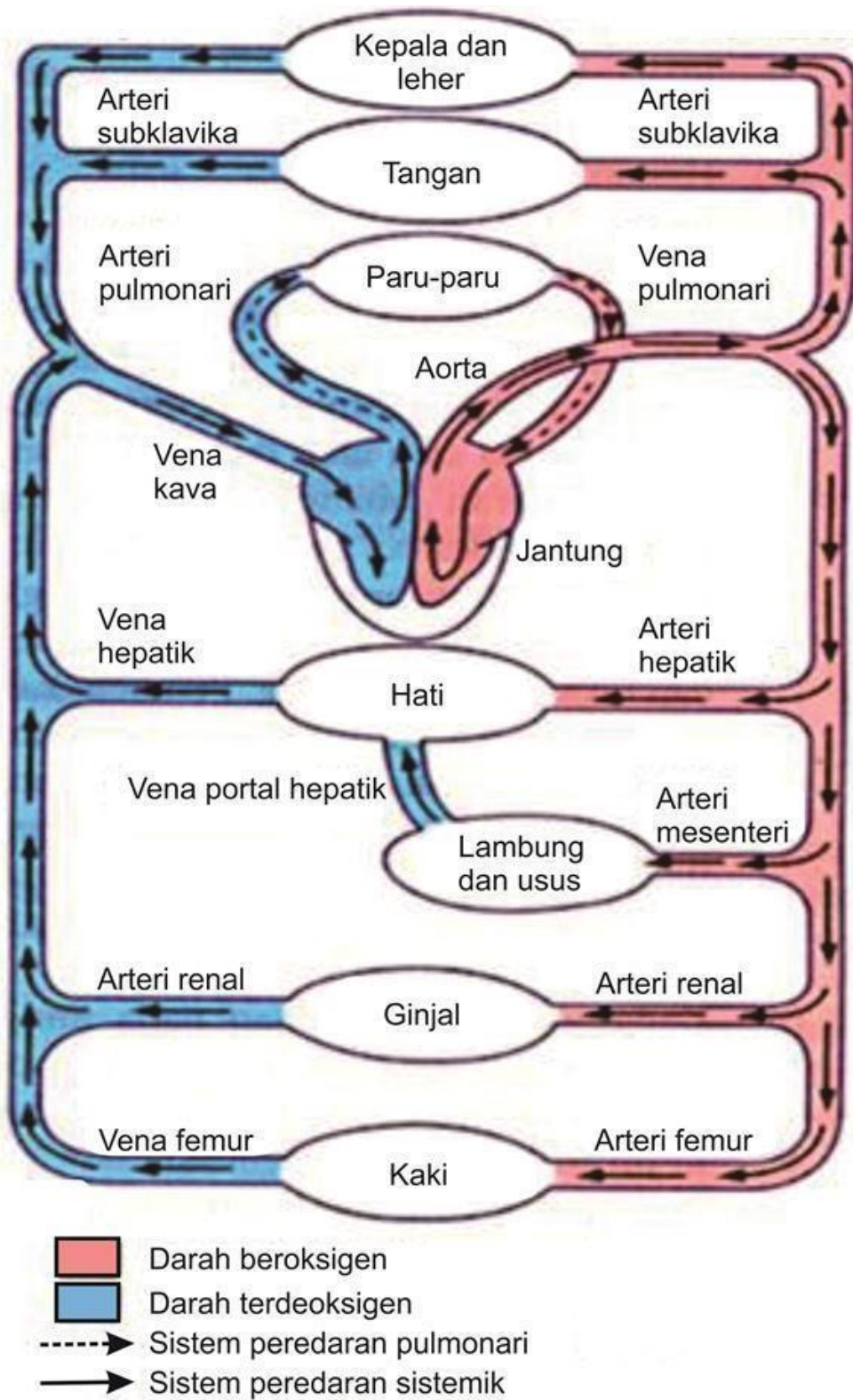


3. Fisiologi pemompaan jantung (*cardiac conduction system*)



4. Fisiologi peredaran darah



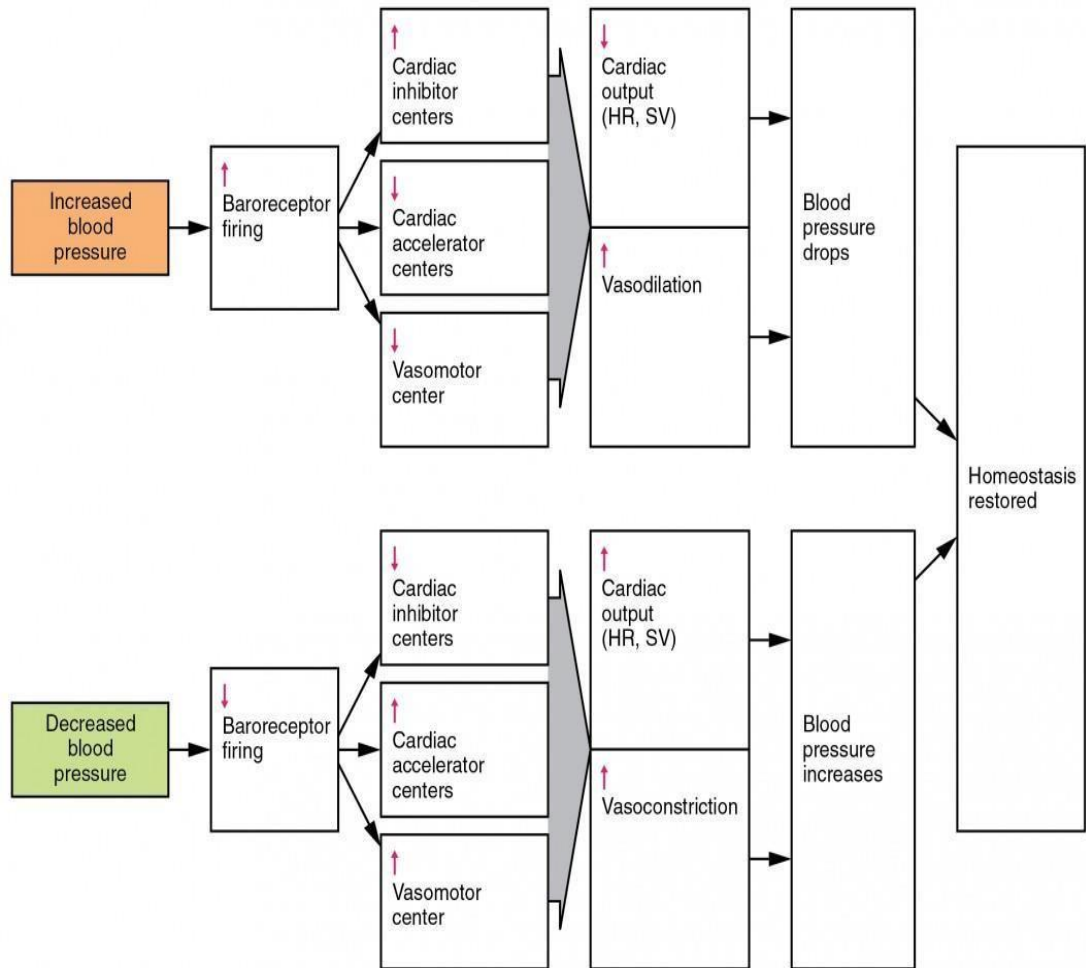


Gambar Mekanisme Peredaran Darah

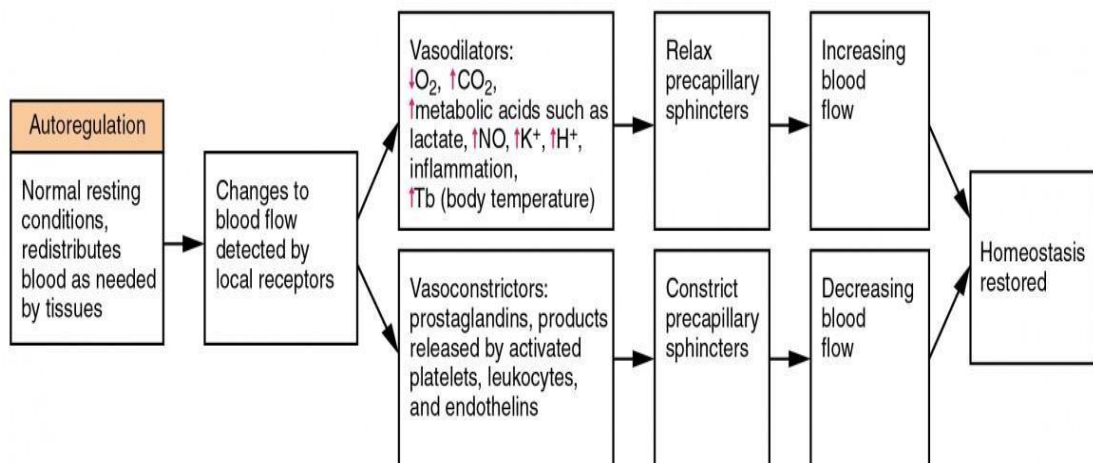
5. Fisiologi pengaturan tekanan darah (*blood pressure regulation*)

a. Pengaturan jangka pendek (*short term regulation*)

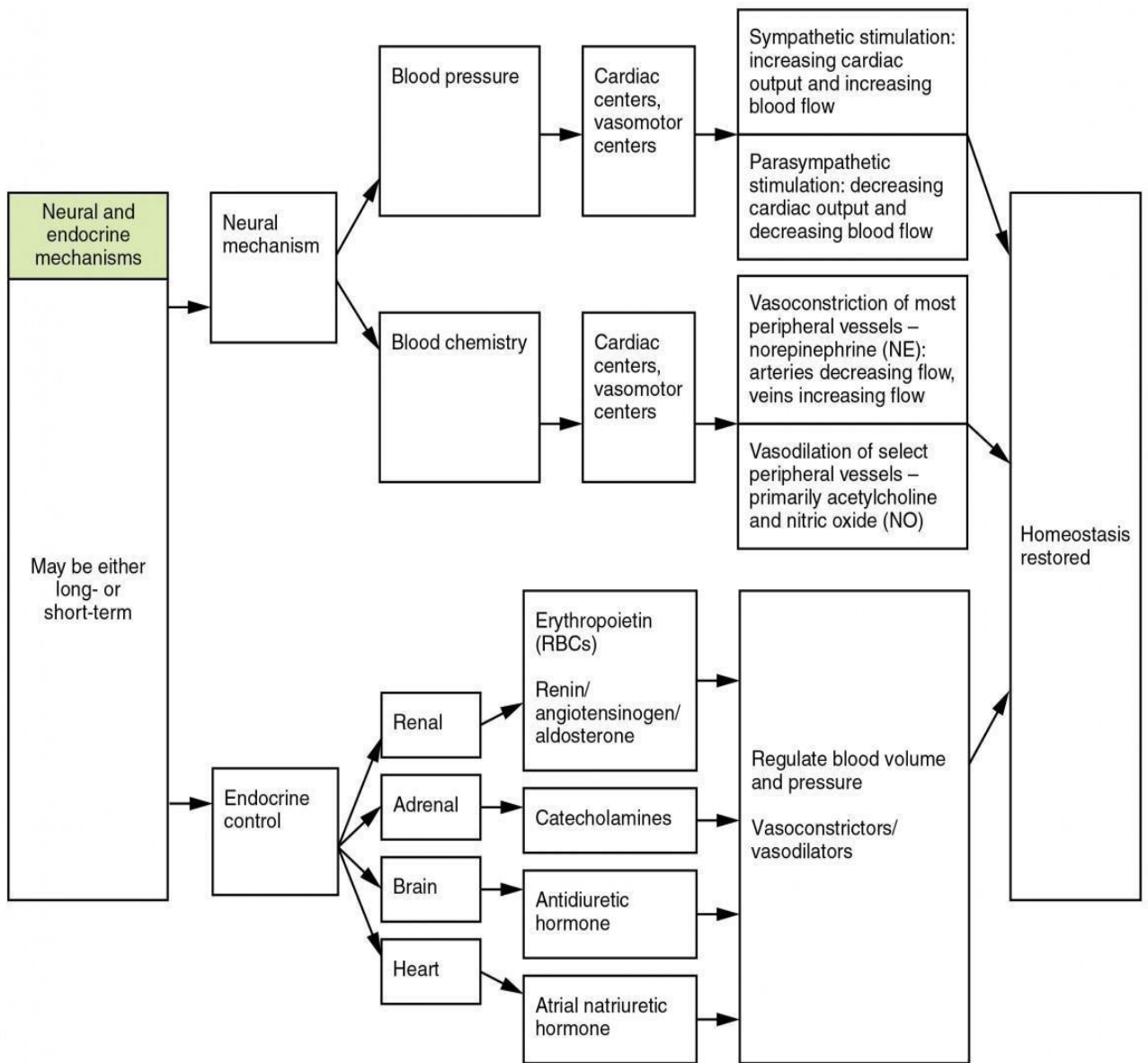
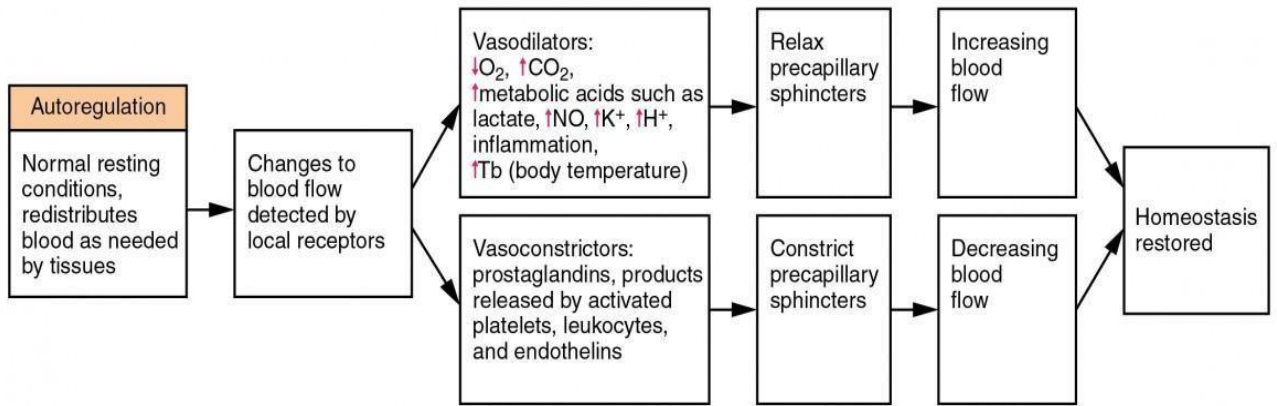
1) Reflek baroreseptor



2) Autoregulasi



b. Pengaturan jangka panjang (*long term regulation*)



SISTEM PERKEMIHAN

I. Tujuan Percobaan :

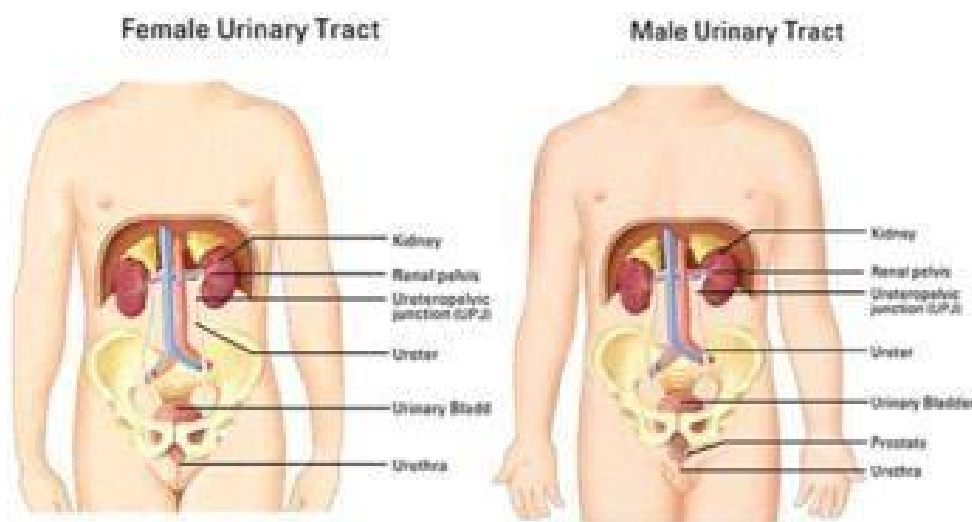
Memahami keterkaitan antara struktur, fungsi, dan proses yang terjadi pada sistem perkemihan.

II. Alat dan Bahan

1. LCD & Power Point
2. Alat Tulis dan kertas
3. Phantum Organ Perkemihan

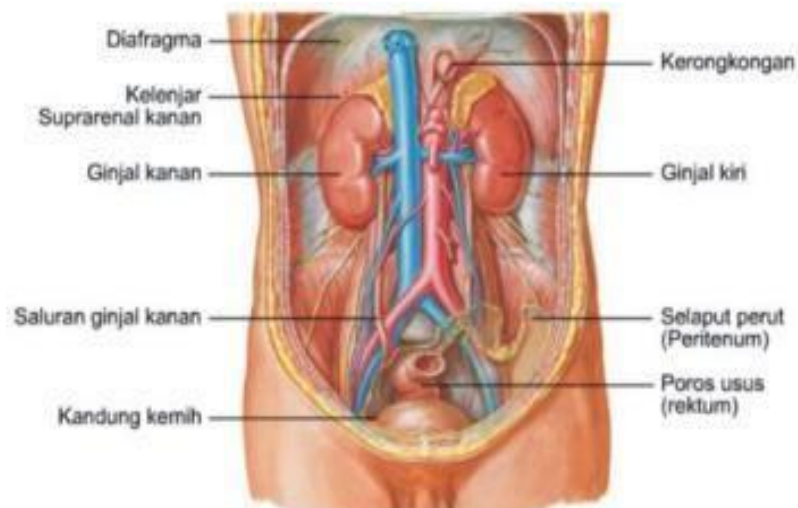
III. Dasar Teori

Sistem urinaria adalah suatu sistem tempat terjadinya proses penyaringan darah sehingga darah bebas dari zat-zat yang tidak dipergunakan oleh tubuh dan menyerap zat-zat yang masih dipergunakan oleh tubuh. Zat-zat yang dipergunakan oleh tubuh larutan dalam air dan dikeluarkan berupa urine (air kemih).



Sistem urinaria terdiri atas:

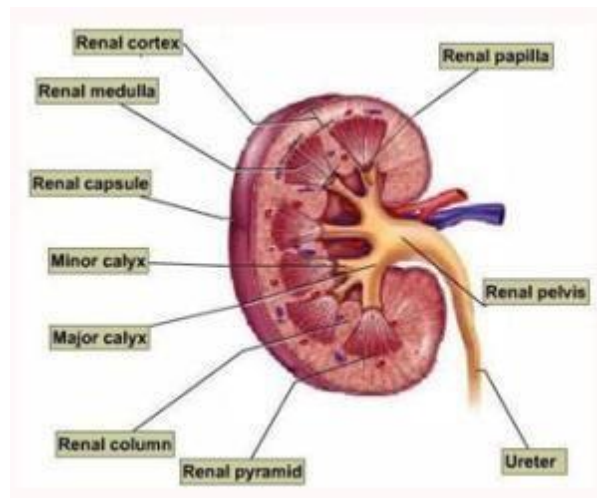
- 1) *Ginjal*, yang mengeluarkan sekret urine.
- 2) *Ureter*, yang menyalurkan urine dari ginjal ke kandung kencing.
- 3) *Kandung kencing*, yang bekerja sebagai penampung.
- 4) *Uretra*, yang menyalurkan urine dari kandung kencing.



Gambar Sistem Perkemihan

- 1) Memegang peranan penting dalam pengeluaran zat-zat toksis atau racun.
- 2) Mempertahankan suasana keseimbangan cairan
- 3) Mempertahankan keseimbangan kadar asam dan basa dari cairan tubuh.
- 4) Mempertimbangkan keseimbangan garam-garam dan zat-zat lain dalam tubuh.
- 5) Mengeluarkan sisa-sisa metabolisme hasil akhir dari ureum protein.

Struktur ginjal



Proses pembentukan urine

Glomerulus berfungsi sebagai ultrafiltrasi pada simpai bowman, berfungsi untuk menampung hasil filtrasi dari glomerulus. Pada tubulus ginjal akan terjadi penyerapan kembali zat-zat yang sudah disaring pada glomerulus, sisa cairan akan diteruskan ke piala ginjal terus berlanjut ke ureter. Urine berasal dari darah yang di bawa arteri renalis masuk kedalam ginjal, darah ini terdiri dari bagian yang padat yaitu sel darah dan bagian plasma darah.

Ada tiga tahap pembentukan urine: proses filtrasi, proses reabsorpsi dan proses sekresi.

Organ yang terlibat dalam sistem perkemihan :

1. Ginjal

Ginjal adalah suatu kelenjar yang terletak di bagian belakang kavum abdominalis di belakang peritoneum pada kedua sisi vertebra lumbalis III, melekat langsung pada dinding belakang abdomen

2. Ureter

- a. *Pars abdominalis ureter* .
- b. *Ureter kanan* terletak pada parsdescendens duodenum. S
- c. *Pars pelvis ureter*

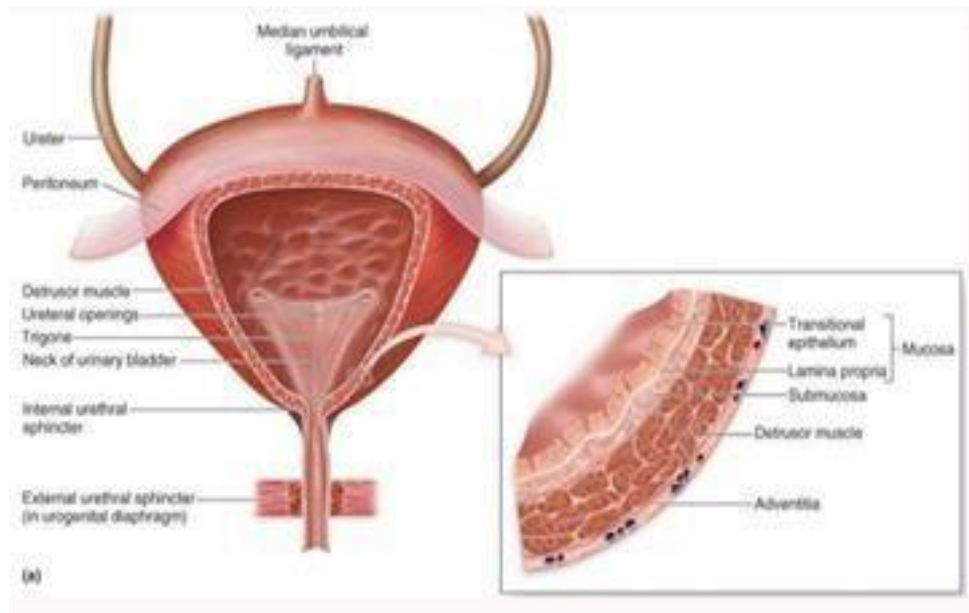
Ureter pada pria : terdapat di dalam visura seminalis atas dan disilang oleh duktus deferens dan dikelilingi oleh pleksus vesikalis. Selanjutnya ureter berjalan oblique sepanjang 2 cm di dalam dinding vesika urinaria pada sudut lateral dari trigonum vesika. Sewaktu menembus vesika urinaria, dinding atas dan dinding bawah ureter akan tertutup dan pada waktu vesika urinaria penuh akan membentuk katup (valvula) dan mencegah pengambilan urine dari vesika urinaria.

Ureter pada wanita : terdapat di belakang fossa ovarika urinaria dan berjalan ke bagian medial dan ke depan bagian lateralis serviks uteri bagian atas, vagina untuk mencapai fundus vesika urinaria. Dalam perjalanannya, ureter didampingi oleh arteri uterina sepanjang 2,5 cm dan selanjutnya arteri ini menyilang

ureter dan menuju ke atas di antara lapisan ligamentum. Ureter mempunyai 2 cm dari sisi serviks uteri. Ada tiga tempat yang penting dari ureter yang mudah terjadi penyumbatan yaitu pada sambungan ureter pelvis diameter 2 mm, penyilangan vasa iliaca diameter 4 mm dan pada saat masuk ke vesika urinaria yang berdiameter 1-5 cm.

3. Vesika urinaria

Vesika urinaria (kandung kemih) dapat mengembang dan mengempis seperti balon karet, terletak di belakang simfisis pubis di dalam rongga panggul. Bentuk kandung kemih seperti kerucut yang dikelilingi oleh otot yang kuat, berhubungan dengan ligamentum vesika umbilicalis medius.



Terdiri dari:

- Fundus yaitu, bagian yang menghadap ke arah belakang dan bawah, bagian ini terpisah dari rektum oleh spatium rectovesikale yang terisi oleh jaringan ikat duktus deferens, vesika seminalis dan prostat.
- Korpus, yaitu bagian antara verteks dan fundus.
- Verteks, bagian yang mancung ke arah muka dan berhubungan dengan ligamentum vesika umbilicalis.

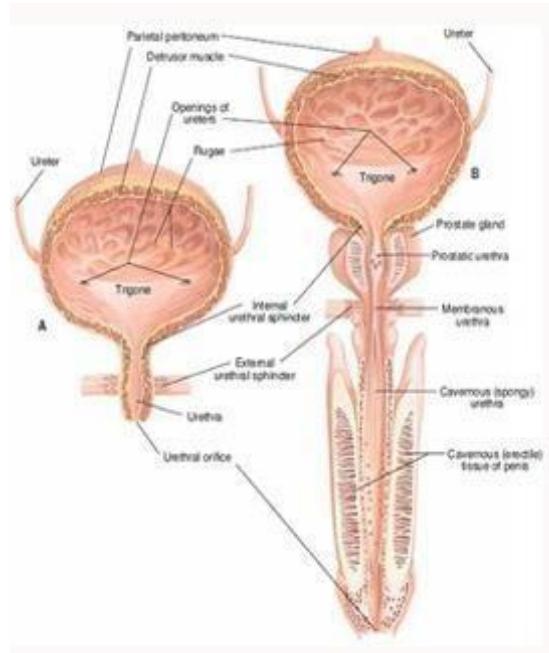
Dinding kandung kemih terdiri dari lapisan sebelah luar (peritonium), tunika muskularis (lapisan otot), tunika submukosa, dan lapisan mukosa (lapisan bagian dalam). Pembuluh limfe vesika urinaria mengalirkan cairan limfe ke dalam nadi limfatik iliaka interna dan eksterna.

Lapisan otot vesika urinaria

Lapisan otot vesika urinaria terdiri dari otot polos yang tersusun dan saling berkaitan dan disebut m. detrusor vesicae. Peredaran darah vesika urinaria berasal dari arteri vesikalis superior dan inferior yang merupakan cabang dari arteri iliaka interna. Venanya membentuk pleksus venosus vesikalis yang berhubungan dengan pleksus prostatikus yang mengalirkan darah ke vena iliaka interna.

4. Uretra

Uretara merupakan saluran sempit yang berpangkal pada kandung kemih yang berfungsi menyalurkan air kemih keluar.



Uretra pria

Pada laki-laki uretra berjalan berkelok-kelok melalui tengah-tengah prostat kemudian menembus lapisan fibrosa yang menembus tulang fibula ke bagian penis panjangnya ± 20 cm. uretra pada laki-laki terdiri dari:

1. Uretra prostatia
2. Uretra membranosa
3. Uretra kevernosa

Lapisan uretra laki-laki terdiri lapisan mukosa (lapisan paling dalam), dan lapisan submukosa.

Uretra mulai dari orifisium uretra interna di dalam vesika urinaria sampai orifisium eksterna. Pada penis panjangnya 17,5-20 cm.

Uretra wanita

Uretra pada wanita terletak di belakang simfisis pubis berjalan miring sedikit ke arah atas, panjangnya $\pm 3-4$ cm. lapisan uretra wanita terdiri dari tunika muskularis (sebelah luar), lapisan spongeosa merupakan pleksus dari vena-vena, dan lapisan mukosa (lapisan sebelah dalam). Muara uretra pada wanita terletak di sebelah atas vagina (antara klitoris dan vagina) dan uretra di sini hanya sebagai saluran ekskresi.

SISTEM SARAF (NEUROLOGI)

I. Tujuan Percobaan :

Memahami keterkaitan antara struktur, fungsi, dan proses yang terjadi pada sistem saraf.

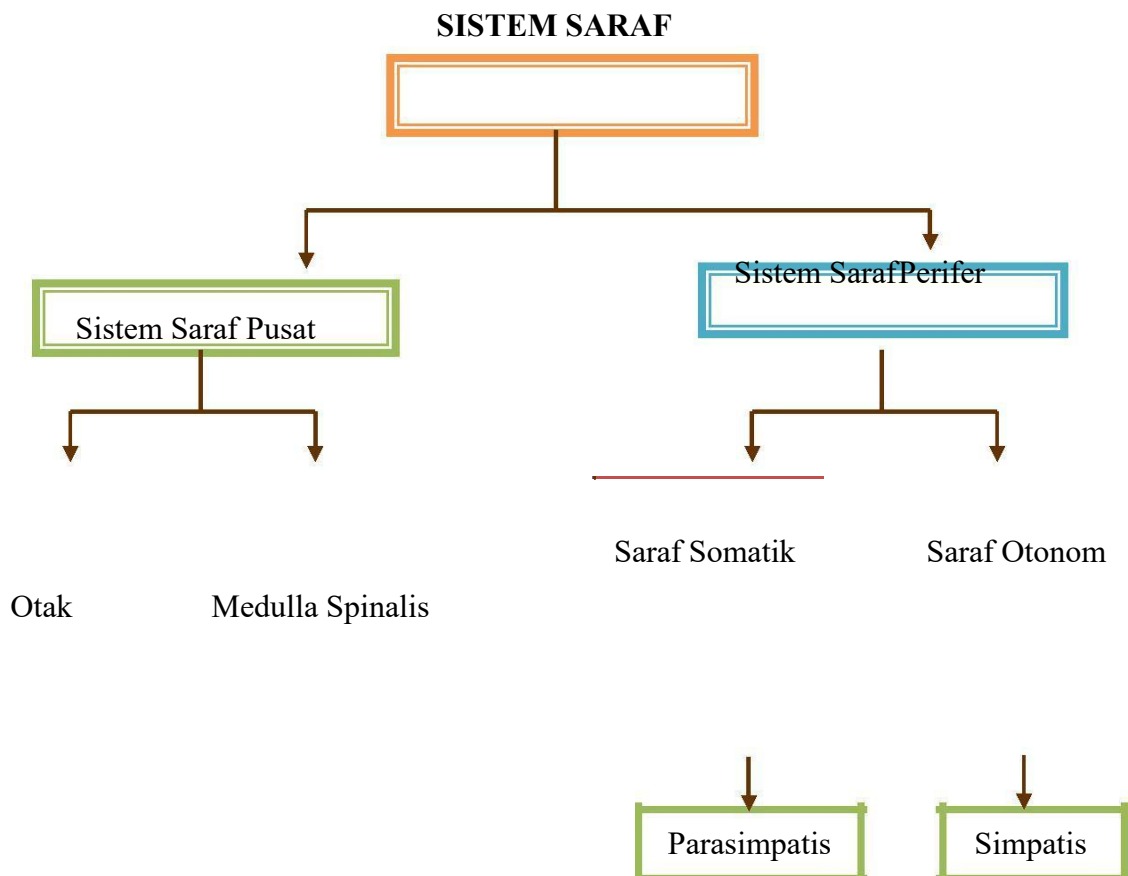
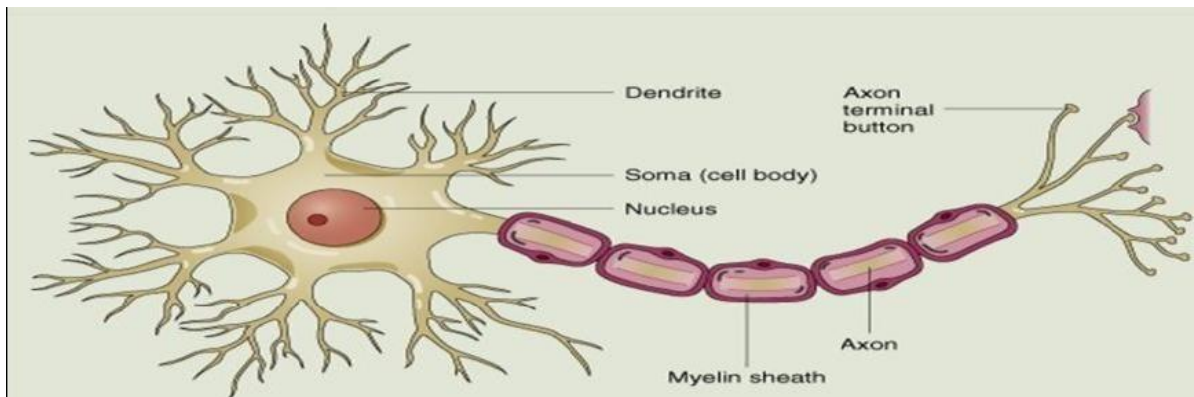
II. Alat dan Bahan

1. LCD & Power Point
2. Alat Tulis dan kertas

III. Dasar Teori

Jaringan saraf terdiri dari 2 jenis sel, yaitu neuron untuk menghantarkan impuls dan neuroglia untuk mengikat 1 neuron dengan yang lainnya.

Bagian-bagian neuron



Sistem persarafan berfungsi untuk menyelenggarakan kerjasama yang rapi dalam organisasi dan koordinasi kegiatan tubuh. Susunan syaraf pusat terdiri dari tiga bagian yang dihubungkan secara erat yaitu; susunan syaraf pusat, susunan syaraf perifer, susunan syaraf autonom.

1. Susunan Syaraf pusat (Sistem Serebrospinal)

Terdiri dari terdiri dari otak dan sumsum tulang belakang. Otak dan sumsum tulang belakang diselimuti meningia yang melindungi struktur syaraf yang halus, lapisan otak terdiri dari tiga bagian: Pia mater, Arachnoid, Dura mater. Otak merupakan organ kompleks yang didominasi oleh serebrum.

Bagian-bagian otak terdiri dari otak depan (menjadi belahan otak, hemisperium serebri, korpus stranium, dan talami, thalamus dan hipotalamus), otak tengah (diesensefalon), otak belakang (Pons Varolii, medulla oblongata, serebelum).

Otak dibagi menjadi batang otak, serebrum, dan serebelum. Kecuali saraf kranial pertama, saraf kranial berasal dari batang otak. Batang otak dan medula spinalis saling berhubungan. Kesadaran berasal dari interaksi antara serebrum dan batang otak. Serebelum terutama berfungsi untuk koordinasi. Neuron; bertanggung jawab terhadap memori, kesadaran, respon sensorik dan motorik dan pengontrolan fikiran; bertambah ukuran dan jumlahnya sampai umur 4 tahun. Dendrit bertanggung jawab terhadap transmisi impuls melewati sinaps, bertambah jumlah dan cabangnya. Akson bertambah panjang.

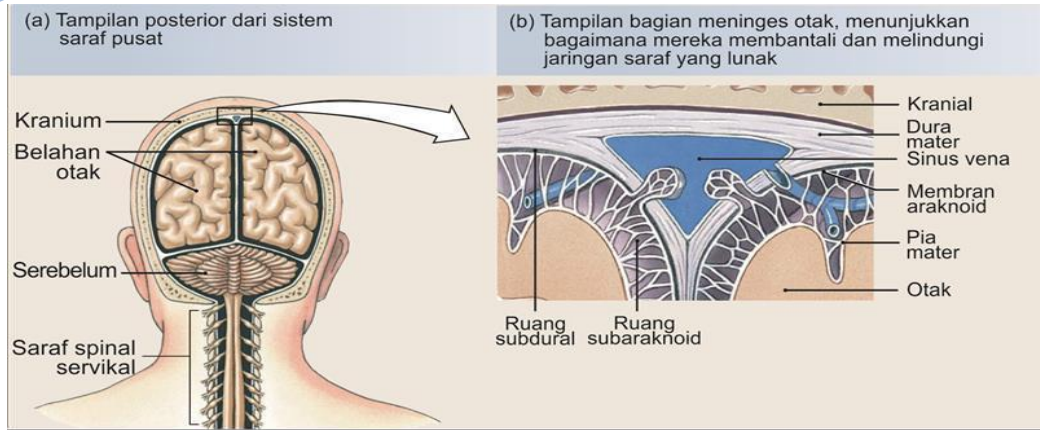
Neuron adalah unit dasar sistem persarafan. Terdapat berjuta-juta neuron didalam sistem saraf. Masing-masing mengandung sel-sel saraf dan serat-serat saraf. Dendrit adalah serat-serat seperti sikat yang pendek melekat pada sebelah luar sel, melalui dendrit impuls masuk dari sel ke sel yang lain. Akson adalah serat dimana impuls saraf keluar sel untuk mentransmisikan ke sel yang lain.

2. Susunan Syaraf otonom (susunan syaraf simpatis dan parasimpatis)

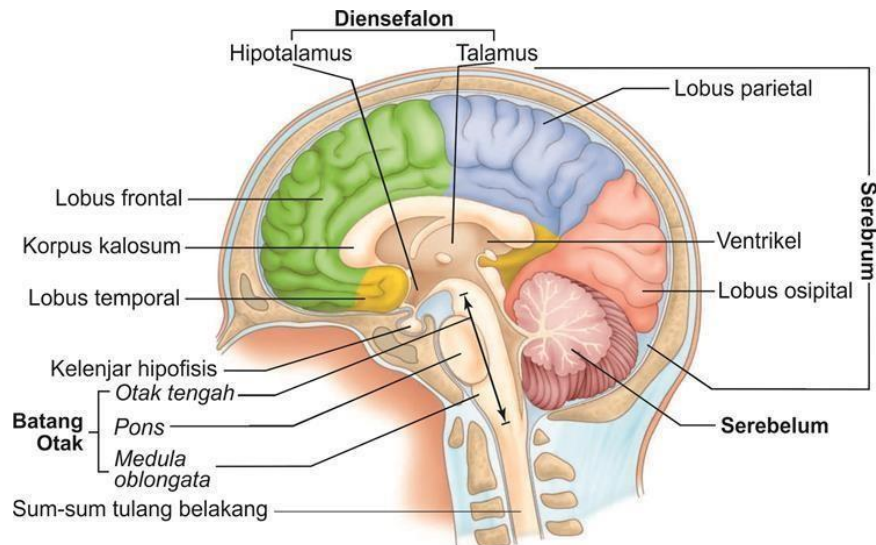
Masing-masing sel saraf mempunyai satu akson, yang mempunyai panjang bervariasi dari beberapa milimeter sampai beberapa sentimeter. Selain itu sebagian besar akson bermielin, yaitu tertutup dalam lapisan mielin, suatu substansi lipid.

Impuls saraf adalah perubahan kimia listrik yang kompleks yang menjalar sepanjang serat saraf. Implus motorik adalah implus yang dibangkitkan dalam salah sebuah sel pyramidal pada daerah motorik dalam korteks, melintas axon atau serabut saraf yang sewaktu menyusun sumsum tulang belakang, berada dalam substansi putih.

Implus sensorik diterima oleh ujung-ujung syaraf dalam kulit, melintas serabut syaraf (Dendron) menuju sel sensorik dalam ganglion akar posterior, dan kemudian, melalui axon sel-sel ini masuk kedalam sumsum tulang belakang, lantas naik menuju sebuah nucleus dalam medulla oblongata, dan akhirnya dikirim ke otak..



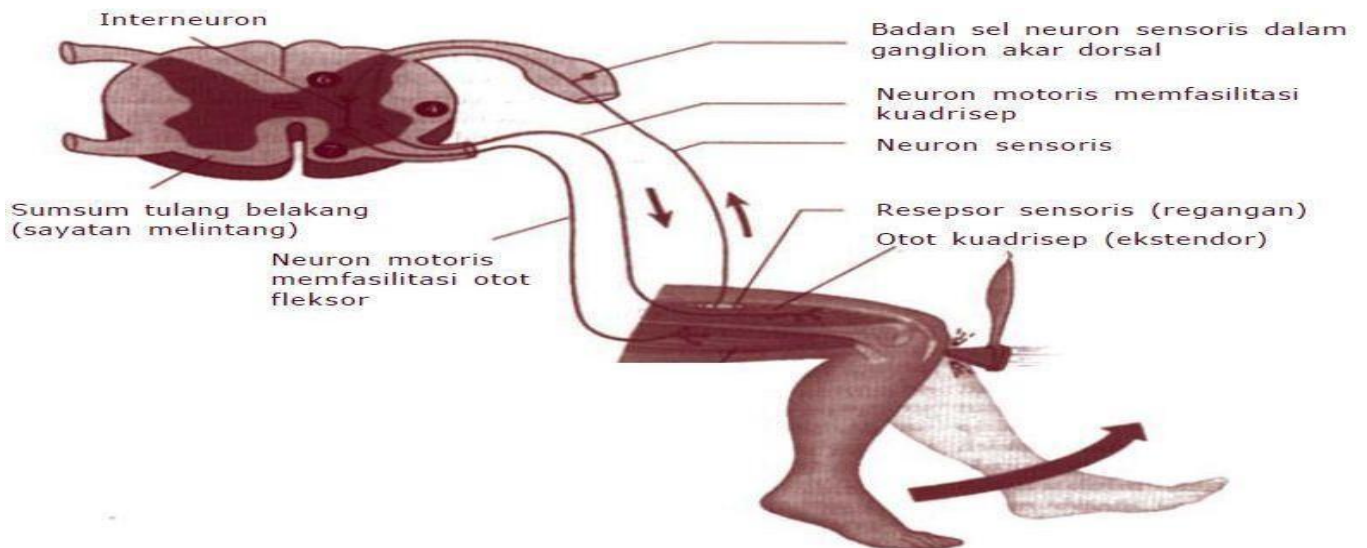
Gambar.Meninges



Gambar . Bagian-bagian utama otak manusia

GERAK REFLEKS

Gerak refleks adalah gerak yang dihasilkan oleh jalur saraf yang paling sederhana. Jalur saraf ini dibentuk oleh sekuen neuron sensor, interneuron, dan neuron motor,yang mngalirkan impuls saraf untuk tipe reflek tertentu.Gerak refleks yang paling sederhana hanya memerlukan dua tipe sel saraf yaitu neuron sensor dan neuron motor.



Gerak refleks terjadi apabila rangsangan yang diterima oleh saraf sensori langsung disampaikan oleh neuron perantara (neuron penghubung). Hal ini berbeda sekali dengan mekanisme gerak biasa.

Gerak biasa rangsangan akan diterima oleh saraf sensorik dan kemudian disampaikan langsung ke otak. Dari otak kemudian dikeluarkan perintah ke saraf motori sehingga terjadilah gerakan. Artinya pada gerak biasa gerakan itu diketahui atau dikontrol oleh otak. Sehingga oleh sebab itu gerak biasa adalah gerak yang didasari. Namun pada hakikatnya sebenarnya system saraf terbagi menjadi dua kelompok besar :

1. Sistem saraf sadar

Adalah system saraf yang mengkoordinasikan semua kegiatan yang dapat diatur menurut kemauan kita. Contohnya : melempar bola, berjalan, berfikir, menulis, berbicara dan lain-lain. Saraf sadar pun terbagi menjadi dua :

- a. Saraf pusat, terdiri dari : Otak dan Sumsum Tulang Belakang
- b. Saraf Tepi, Sistem saraf tepi terdiri dari sarfa-saraf yang berada di luar system saraf pusat (otak dan sumsum ulang belakang). Artinya system saraf tepi merupakan saraf yang menyebar pada seluruh bagian tubuh yang melayani organ-organ tubuh tertentu, seperti kulit, persendian, otot, kelenjar, saluran darah dan lain-lain.

2. Susunan saraf tak sadar.

- a. Susunan saraf simpatis
- b. Susunan saraf parasimpatis

I. Tujuan Praktikum

Diharapkan mahasiswa mampu:

1. Menunjukkan anatomi system respirasi
2. Menjelaskan mekanisme pernapasan pertukaran gas
3. Menjelaskan fisiologi pengendalian pernapasan

II. Alat dan Bahan

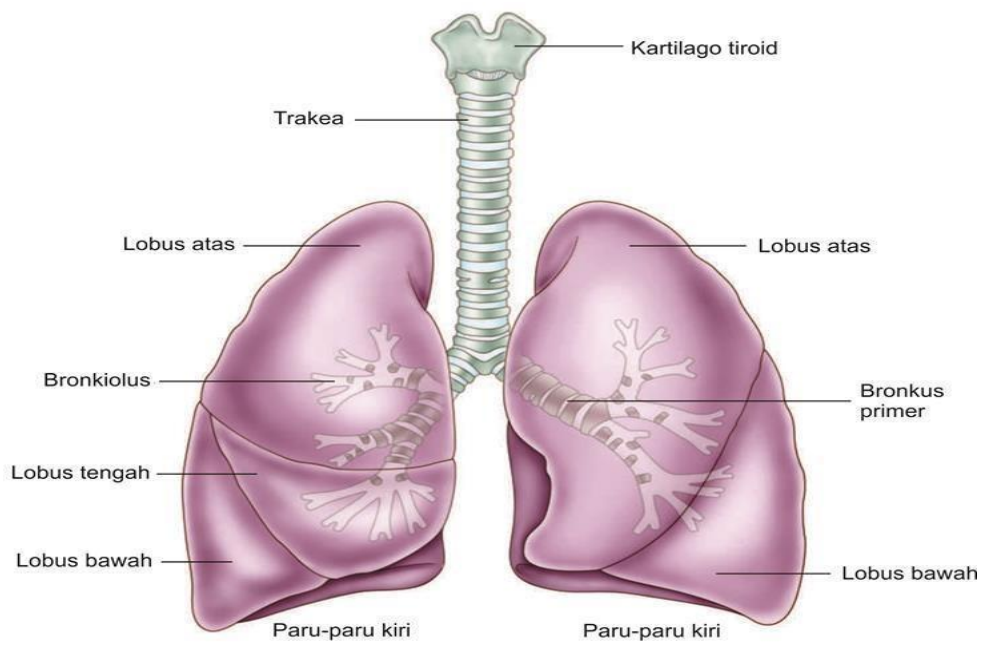
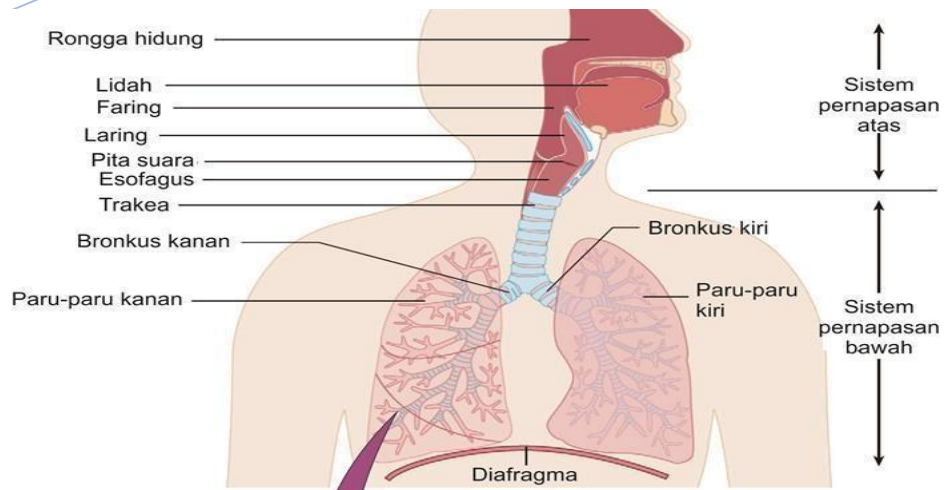
1. LCD & Power Point
2. Alat Tulis dan kertas
3. Phantum Respirasi

III. Dasar Teori

Respirasi merupakan suatu peristiwa ketika tubuh kekurangan oksigen (O_2) dan O_2 yang berada di luar tubuh dihirup/inspirasi melalui organ pernafasan. Organ sistem respirasi yaitu hidung, pharing, laring, trachea, bronchus, broncheolus, paru-paru.

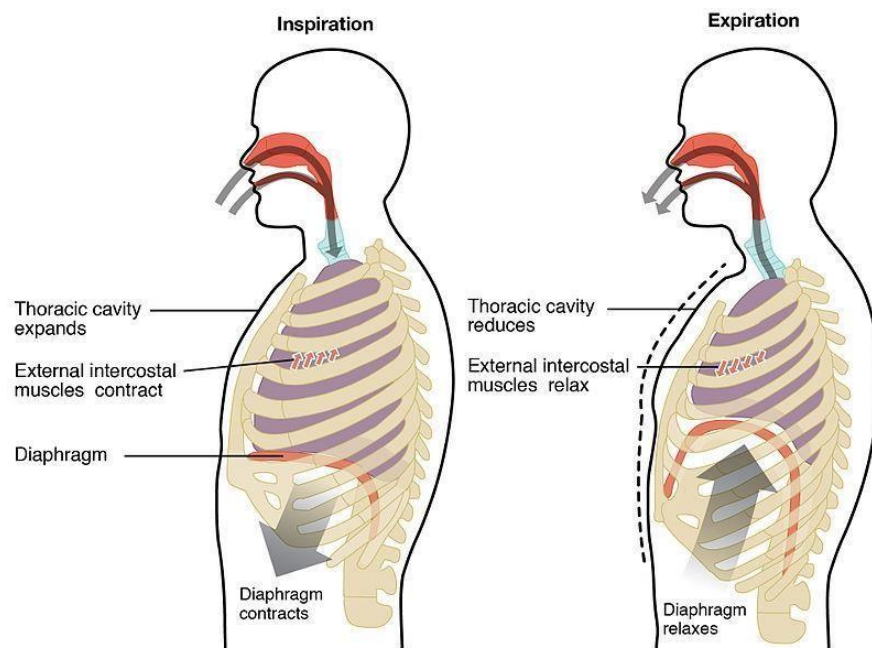
Fungsi respirasi :

- c. Mengambil O_2 dari luar masuk ke dalam tubuh
 - d. Mengeluarkan CO_2
 - e. Melindungi sistem permukaan dari kekurangan cairan dan mengubah suhu tubuh
 - f. Melindungi sistem pernafasan dari jaringan lain terhadap serangan patogenik
 - g. Untuk pembentukan komunikasi seperti berbicara, bernyanyi, berteriak dan menghasilkan suara
1. Anatomi system respirasi
 - a. **Hidung** : untuk alat pernafasan (respirasi) dan indra penciuman (pembau). Vestibulum rongga berisi rambut yang berfungsi untuk mencegah masuknya benda asing yang dapat mengganggu pernafasan. Bagian hidung : batang hidung (dinding depan hidung yang dibentuk oleh ossa nasalis), cuping hidung (bagian bawah dinding lateral hidung yang dibentuk oleh tulang rawan), septum nasi (dinding yang membatasi dua rongga hidung), dinding lateral rongga hidung (kavum nasi)
 - b. **Faring** : disebut juga tekak, faring adalah suatu saluran otot selaput kedudukannya tegak lurus antara basis kranii dan vertebrae servikalis VI. Daerah faring terbagi menjadi 3 bagian : nasofaring, orofaring dan laringofaring.
 - c. **Laring atau pangkal tenggorok** : jaringan tulang rawan yang dilengkapi dengan otot, membran, jaringan ikat dan ligamentum.
 - d. **Trakea (batang tenggorok)** : tabung berbentuk pipa seperti huruf C, dibentuk oleh tulang-tulang rawan, selaput antara vertebrae servikalis VI sampai tepi bawah kartilago krikoida vertebra torakalis V.
 - e. Bronkus (cabang tenggorok) : lanjutan dari trakhea
 - f. **Pulmo (paru)** : organ sistem pernafasan yang berada di dalam kantong yang dibentuk oleh pleura parietalis dan pleura viseralis. Pleura adalah membran serosa yang halus.



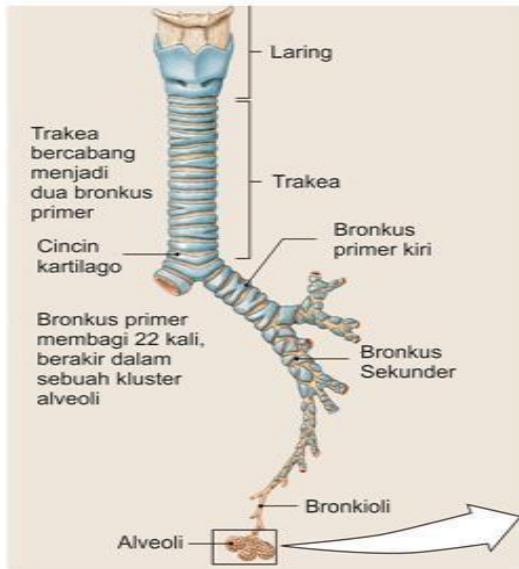
Gambar Organ Pernafasan

2. Mekanisme pernapasan dan pertukaran gas:

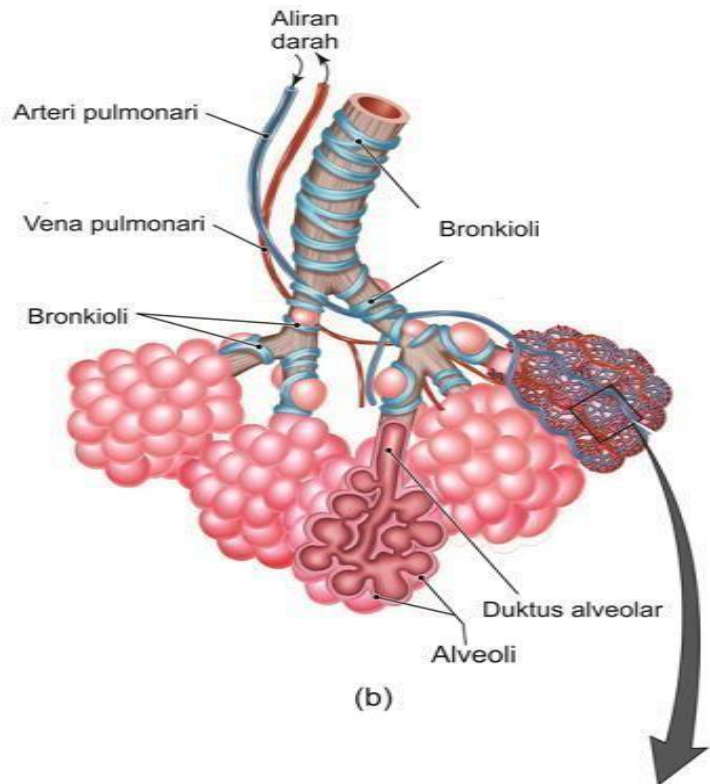


Proses dalam respirasi :

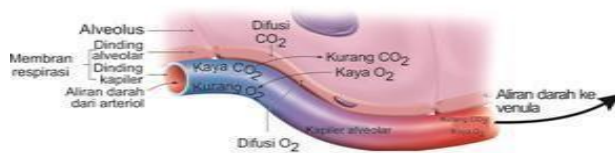
- a. Respirasi eksterna : pertukaran oksigen dan karbon dioksida antara alveoli paru-paru dengan darah kapiler di sekitar alveoli
- b. Respirasi interna : pertukaran oksigen dan karbon dioksida dari kapiler tubuh dengan sel-sel jaringan tubuh



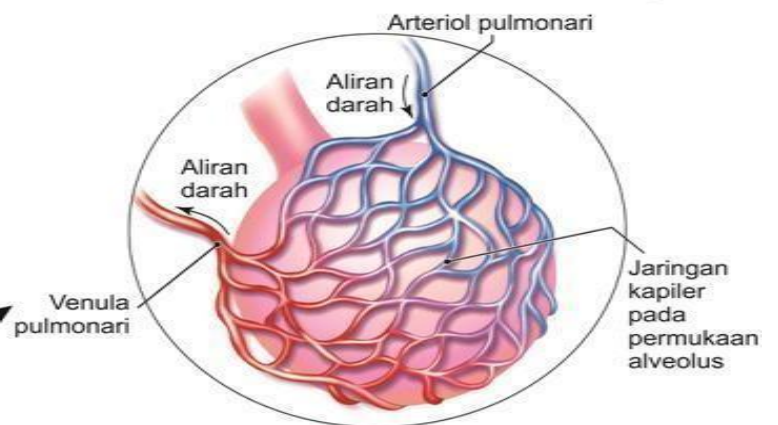
(a)



(b)



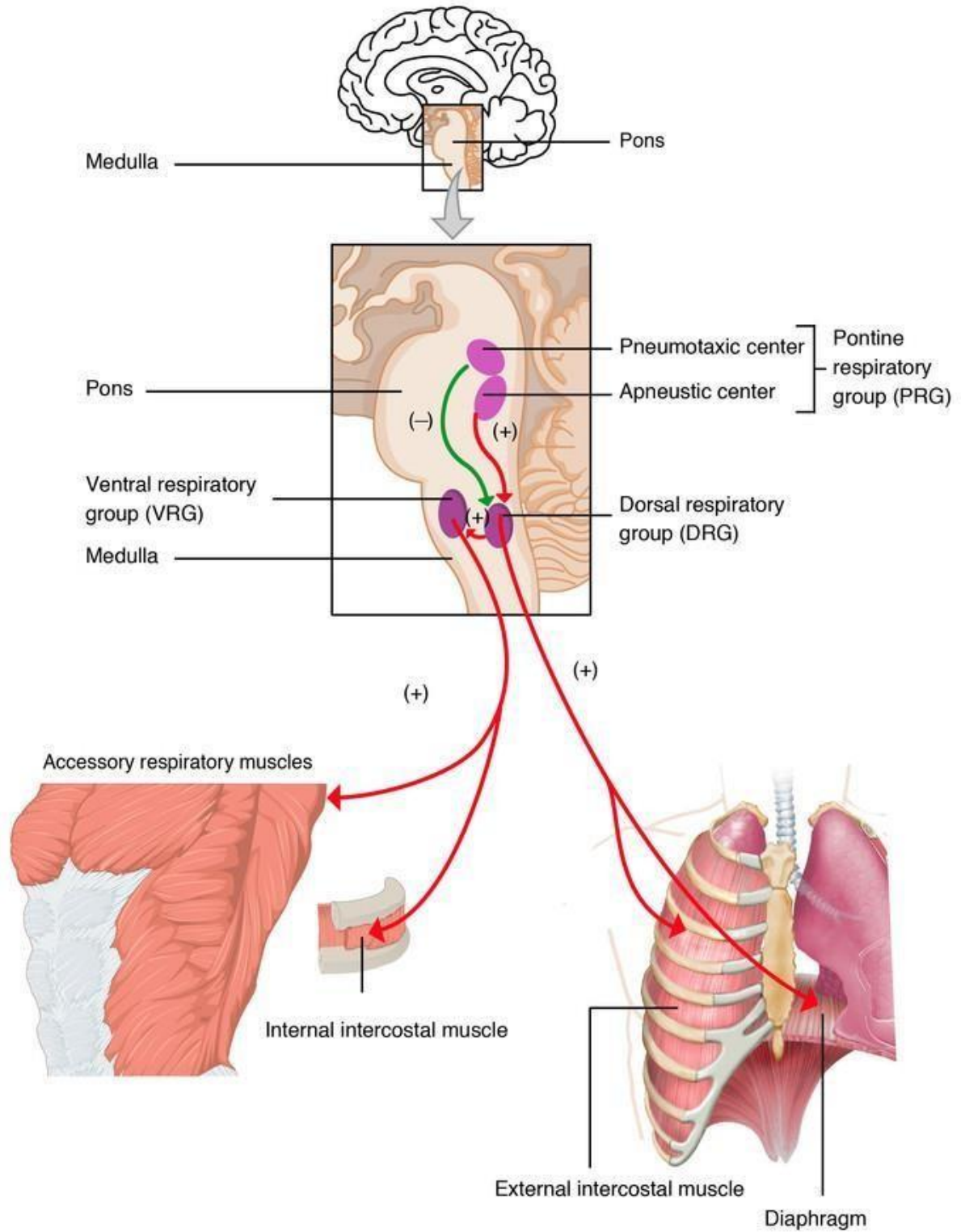
(d)



(c)

Gambar . (a) Trakea. (b) Alveoli. (c dan d) Mekanisme pertukaran gas di alveoli

3. Fisiologi pengendalian pernapasan



I. Tujuan Percobaan :

Memahami keterkaitan antara struktur, fungsi, dan proses yang terjadi pada sistem integumen

II. Alat dan Bahan

1. LCD & Power Point
2. Alat Tulis dan kertas

III. Dasar Teori

Sistem Integumen pada manusia terdiri dari kulit, kuku, rambut, kelenjar keringat, kelenjar minyak dan kelenjar susu. Sistem integumen mampu memperbaiki sendiri (*self-repairing*) & mekanisme pertahanan tubuh pertama (pembatas antara lingkungan luar tubuh dengan dalam tubuh).

Kulit tersusun atas tiga lapisan, yaitu :

1. Epidermis

Epidermis berasal dari ektoderm, terdiri dari beberapa lapis (multilayer). Epidermis sering kita sebut sebagai kulit luar. Selain sel-sel epitel, epidermis juga tersusun atas lapisan:

- a. Melanosit : sel yang menghasilkan melanin melalui proses melanogenesis. Melanosit (sel pigmen) terdapat di bagian dasar epidermis.
- b. Sel langerhans : sel yang merupakan makrofag turunan sumsum tulang, yang merangsang sel Limfosit T, mengikat, mengolah, dan merepresentasikan antigen kepada sel Limfosit T.
- c. Sel merkel : sel yang berfungsi sebagai mekanoreseptor sensoris dan berhubungan fungsi dengan sistem neuroendokrin difus.
- d. Keratinosit : zat tanduk dan lapisan ini akan berganti setiap 3-4 minggu sekali. Keratinosit yang secara bersusun dari lapisan paling luar hingga paling dalam sebagai berikut:
 - 1) Stratum Korneum, terdiri atas 15-20 lapis sel gepeng, tanpa inti dengan sitoplasma yang dipenuhi keratin.
 - 2) Stratum Lucidum, terdiri dari protein eleidin. Merupakan lapisan sel gepeng yang tidak berinti dan lapisan ini banyak terdapat pada telapak tangan & kaki.
 - 3) Stratum Granulosum, terdiri atas 2-4 lapis sel poligonal gepeng yang sitoplasmanya berisikan granul keratohialin.
 - 4) Stratum Spinosum, tersusun dari beberapa lapis sel di atas stratum basale. Sel-sel spinosum saling terikat dengan filamen; filamen ini memiliki fungsi untuk mempertahankan kohesivitas (kerekatan) antar sel dan melawan efek abrasi. Sel spinosum banyak terdapat di daerah yang berpotensi mengalami gesekan seperti telapak kaki.
 - 5) Stratum Basal/Germinativum, merupakan lapisan paling bawah pada epidermis, tersusun dari selapis sel-sel pigmen basal, berbentuk silindris dan dalam sitoplasmanya terdapat melanin.

2. Dermis

Dermis atau cutan (cutaneus), yaitu lapisan kulit di bawah epidermis. Penyusun utama dari dermis adalah kolagen. Dermis terdiri atas dua lapisan dengan batas yang tidak nyata, yaitu stratum papilare dan stratum reticular.

- a. Stratum papilare : bagian utama dari papila dermis, terdiri atas jaringan ikat longgar. Terdapat fibroblast, sel mast, makrofag, dan leukosit yang keluar dari pembuluh (ekstravasasi). Pada seluruh

dermis dijumpai pembuluh darah, saraf sensorik dan simpatis, pembuluh limfe, folikel rambut, serta kelenjar keringat dan palit. Lapisan ini tipis mengandung jaringan ikat jarang.

- b. Stratum retikulare : tersusun atas jaringan ikat padat tak teratur. Terdiri atas serabut-serabut penunjang (kolagen, elastin, retikulin), matiks (cairan kental asam hialuronat dan kondroitin sulfat serta fibroblas). Serta terdiri dari sel fibroblast yang memproduksi kolagen dan retikularis yang terdapat banyak pembuluh darah, limfe, akar rambut, kelenjar keringat dan kelenjar sebaceous.

Komponen dermis meliputi:

- a. Pembuluh darah berfungsi sebagai transport oksigen dan nutrisi ke kulit dan mengeluarkan produk sampah. Pembuluh darah mengangkut vitamin D dari kulit tubuh.
- b. Pembuluh getah bening sebagai pasokan (cairan susu yang mengandung sel-sel darah putih dari sistem kekebalan tubuh) pada jaringan kulit untuk melawan mikroba.
- c. Kelenjar Keringat untuk mengatur suhu tubuh dengan mengangkut air ke permukaan kulit di mana ia dapat menguap untuk mendinginkan kulit.
- d. Sebacea (minyak) kelenjar yaitu membantu untuk kulit tahan air dan melindungi terhadap mikroba. Mereka melekat pada folikel rambut.
- e. Folikel rambut, seperti rongga berbentuk tabung yang melampirkan akar rambut dan memberikan nutrisi pada rambut.
- f. Sensory reseptor syaraf yang mengirimkan sensasi seperti sentuhan, nyeri, dan intensitas panas ke otak.
- g. Kolagen protein struktural tangguh yang memegang otot dan organ di tempat dan memberikan kekuatan dan bentuk ke jaringan tubuh.
- h. Elastin protein karet yang memberikan elastisitas dan membuat kulit merenggang. Hal ini juga ditemukan di ligamen, organ, otot dan dinding arteri.

3. Subkutan atau Hipodermis

Terdiri atas jaringan ikat longgar berisi sel-sel lemak di dalamnya. Pada lapisan ini terdapat ujung-ujung saraf tepi, pembuluh darah dan getah bening. Untuk sel lemak pada subdermis, sel lemak dipisahkan oleh trabekula yang fibrosa. Lapisan terdalam yang banyak mengandung sel liposit yang menghasilkan banyak lemak. Disebut juga panikulus adiposa yang berfungsi sebagai cadangan makanan. Berfungsi juga sebagai bantalan antara kulit dan setruktur internal seperti otot dan tulang. Sebagai mobilitas kulit, perubahan kontur tubuh dan penyekatan panas. Sebagai bantalan terhadap trauma. Tempat penumpukan energi.

Fungsi kulit :

1. Pelindung atau proteksi
2. Penerima rangsang
3. Pengatur panas atau *thermoregulasi*
4. Pengeluaran (ekskresi)
5. Penyerapan terbatas
6. Penunjang penampilan

Kelenjar-Kelenjar Pada Kulit

- a. Kelenjar Sudoriferus atau Kelenjar Keringat
 1. Eccrine atau Mesocrin : fungsinya mengatur suhu tubuh, mengeluarkan keringat dengan proses fisiologis.
 2. Apokrin atau Odiferus : fungsinya menghasilkan keringat yang mengandung lemak, mengeluarkan keringat dengan bau husus terdapat di ketiak, areola mammae, labium mayora, anal dan genital.
- b. Kelenjar Sebaceous atau Kelenjar Minyak
sekret dari kelenjar ini disebut sebum fungsinya melembabkan kulit, mencegah terjadinya absorpsi dan penguapan dari kulit.

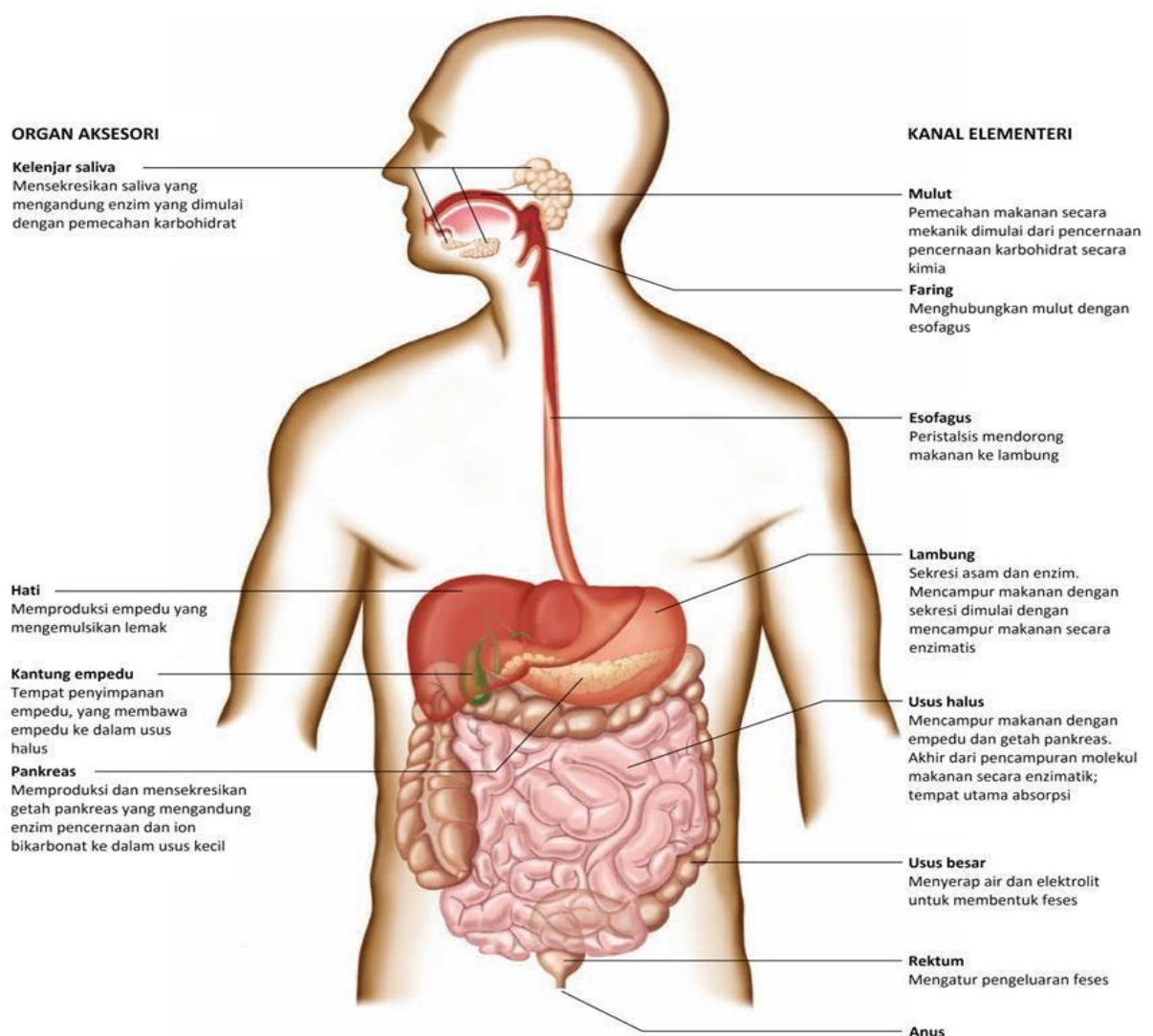
I. Tujuan Percobaan

Mampu menunjukkan dan menjelaskan struktur, fungsi dan proses yang terjadi pada sistem pencernaan

II. Alat dan Bahan

1. Phanthom organ pencernaan
2. Alat tulis dan kertas

III. Dasar Teori



Gambar Organ dan Sistem Pencernaan

Pertama-tama, pencernaan dilakukan oleh mulut. Disini dilakukan pencernaan mekanik yaitu proses mengunyah makanan menggunakan gigi dan pencernaan kimiawi menggunakan enzim ptialin (amilase). Enzim ptialin berfungsi mengubah makanan dalam mulut yang mengandung zat karbohidrat (amilum) menjadi gula sederhana (maltosa). Maltosa mudah dicerna oleh organ pencernaan selanjutnya. Enzim ptialin bekerja dengan baik pada pH antara 6,8 – 7 dan suhu 37 derajat C. Makanan selanjutnya dibawa menuju lambung dan melewati kerongkongan. Makanan bisa turun ke lambung karena adanya kontraksi

otot-otot di kerongkongan. Di lambung, makanan akan melalui proses pencernaan kimiawi menggunakan zat/enzim sebagai berikut:

- a. Renin, berfungsi mengendapkan protein pada susu (kasein) dari air susu (ASI). Hanya dimiliki oleh bayi.
- b. Pepsin, berfungsi untuk memecah protein menjadi pepton.
- c. HCl (asam klorida), berfungsi untuk mengaktifkan pepsinogen menjadi pepsin. Sebagai disinfektan, serta merangsang pengeluaran hormon sekretin dan kolesistokinin pada usus halus.
- d. Lipase, berfungsi untuk memecah lemak menjadi asam lemak dan gliserol. Namun lipase yang dihasilkan sangat sedikit.

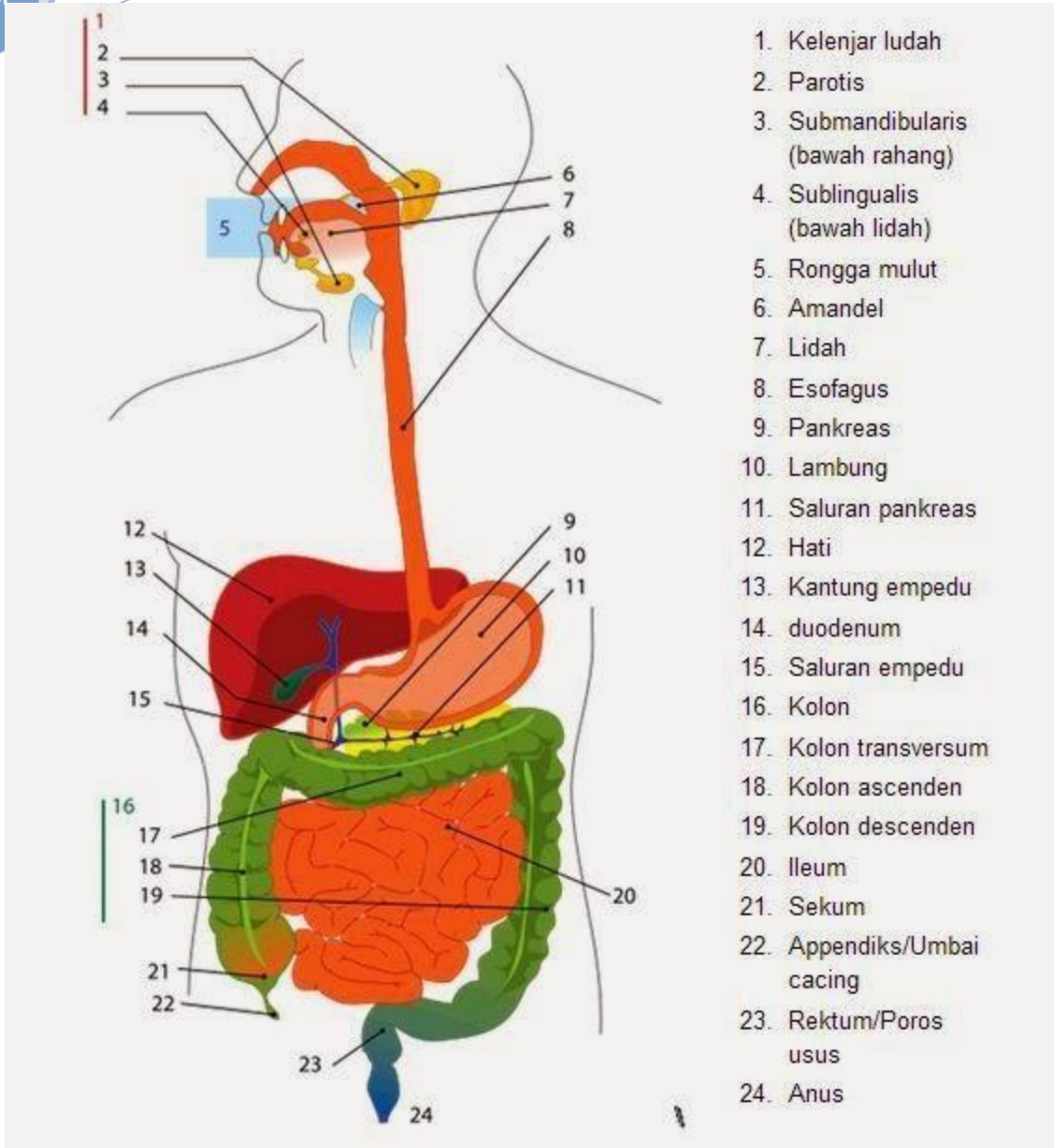
Setelah makanan diproses di lambung yang membutuhkan waktu sekitar 3 – 4 jam, makanan akan dibawa menuju usus dua belas jari. Pada usus dua belas jari terdapat enzim-enzim berikut yang berasal dari pankreas:

1. Amilase : enzim yang mengubah zat tepung (amilum) menjadi gula lebih sederhana (maltosa).
2. Lipase : enzim yang mengubah lemak menjadi asam lemak dan gliserol.
3. Tripsinogen. Jika belum aktif, maka akan diaktifkan menjadi tripsin, yaitu enzim yang mengubah protein dan pepton menjadi dipeptida dan asam amino yang siap diserap oleh usus halus

Selain itu, terdapat juga empedu. Empedu dihasilkan oleh hati dan ditampung di dalam kantung empedu. Zat warna empedu berwarna kecoklatan, dan dihasilkan dengan cara merombak sel darah merah yang telah tua di hati. Empedu merupakan hasil ekskresi di dalam hati. Zat warna empedu memberikan ciri warna coklat pada feses.

Selanjutnya makanan dibawa menuju usus halus. Di dalam usus halus terjadi proses pencernaan kimiawi dengan melibatkan berbagai enzim pencernaan. Karbohidrat dicerna menjadi glukosa. Lemak dicerna menjadi asam lemak dan gliserol, serta protein dicerna menjadi asam amino. Jadi, pada usus dua belas jari, seluruh proses pencernaan karbohidrat, lemak, dan protein diselesaikan. Selanjutnya, proses penyerapan (absorpsi) akan berlangsung di usus kosong dan sebagian besar di usus penyerap..

Makanan yang tidak dicerna di usus halus, misalnya selulosa, bersama dengan lendir akan menuju ke usus besar menjadi feses. Di dalam usus besar terdapat bakteri *Escherichia coli*. Bakteri ini membantu dalam proses pembusukan sisa makanan menjadi feses. Selain membusukkan sisa makanan, bakteri *E. coli* juga menghasilkan vitamin K. Vitamin K berperan penting dalam proses pembekuan darah. Sisa makanan dalam usus besar masuk banyak mengandung air. Karena tubuh memerlukan air, maka sebagian besar air diserap kembali ke usus besar. Penyerapan kembali air merupakan fungsi penting dari usus besar.



I. Tujuan Percobaan

Mampu menunjukkan dan menjelaskan struktur, fungsi dan proses yang terjadi pada sistem pencernaan

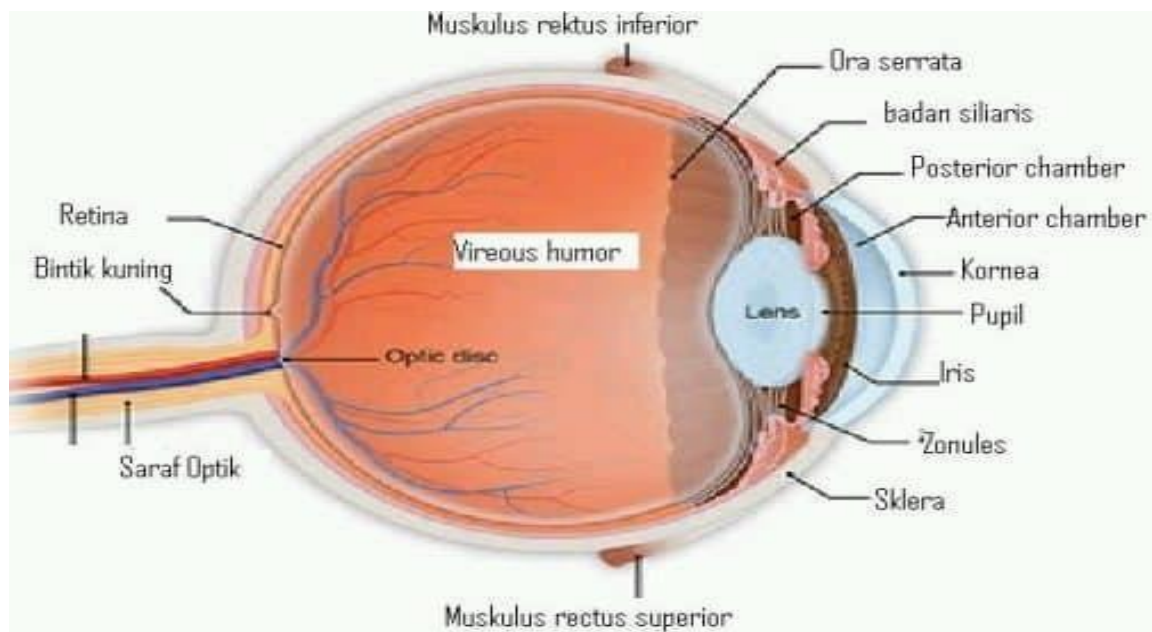
II. Alat dan Bahan

1. Phanthom lidah	8. Garpu tala
2. Alat tulis dan kertas	9. Minyak kayu putih
3. Cotton bath	10. Sabun
4. Gula pasir	11. Kartu snellen
5. Kopi	12. Pen light
6. Asam atau cuka	13. Korek api
7. Garam	14. Pinset

III. Dasar Teori

Sistem panca indra terdiri dari :

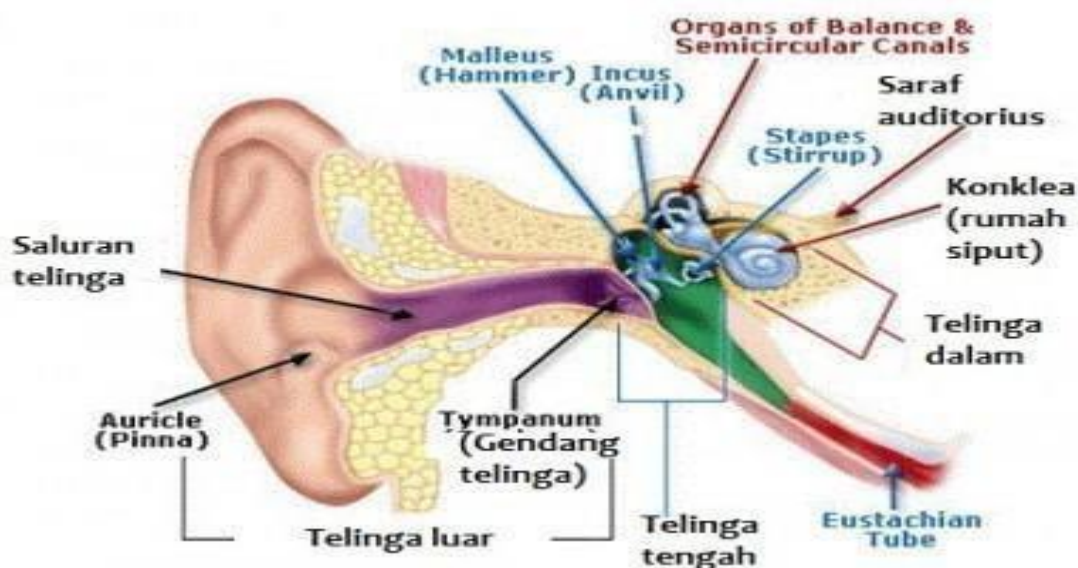
1. Indra Penglihatan



- Sklera adalah pembungkus lapisan terluar, fungsi sebagai pelindung bola mata dari kerusakan mekanis dan memungkinkan otot mata melotot.
- Kornea adalah selaput bening yang tembus pandang dibagian depan sclera, fungsi untuk penerima rangsangan cahaya dan mereaksikan cahaya.
- Koroidea adalah lapisan tengah diantara sklera serta retina berupa selaput darah (kecuali di bagian depan), fungsi sebagai penyedia makanan guna semua bagian mata lainnya.
- Iris (selaput pelangi) adalah selaput berwarna bagian depan koroidea, yang mengandung pigmen melanin.
- Pupil adalah lubang yang dibatasi dari iris, fungsi untuk mengatur sedikit dan banyaknya cahaya yang dibutuhkan mata.
- Lensa adalah bagian mata yang berwujud seperti lensa bikonveks, fungsi untuk membiaskan serta memfokuskan cahaya, agar bayangan dari benda tepat jatuh oleh bagian retina mata.

- g. Aqueous humor adalah bagian mata berwujud cairan encer, fungsi untuk menjaga kantong bagian depan bola mata.
- h. Vitreous humor adalah bagian mata yang berwujud seperti cairan bening dan juga kental, fungsi meneruskan rangsangan menuju bagian mata, guna memperkukuh bola mata dari rangsangan yang ada.
- i. Retina (selaput jala) adalah bagian mata yang berwujud seperti selaput jala, fungsi untuk menerima sebuah bayangan dan melihat benda.
- j. Badan silia adalah bagian yang berfungsi menyokong lensa dan mensekresikan aqueso humor.
- k. Bintik buta adalah bagian mata yang berfungsi sebagai tempat saraf optik.
- l. Sistem saraf pada manusia di bagian mata yang berfungsi untuk meneruskan sebuah rangsangan cahaya yang ada.

2. Indra Pendengar



Telinga adalah organ yang terspesialisasi menerima rangsang berupa getaran. Telinga berfungsi sebagai indra pendengaran dan menentukan keseimbangan posisi kepala. Telinga dibagi menjadi tiga bagian, yaitu bagian luar, bagian tengah, dan bagian dalam.

Bagian-bagian Telinga Luar

- a. Daun telinga : mengumpulkan dan meyalurkan gelombang bunyi ke dalam telinga.
- b. Liang telinga : membantu mengkonsentrasikan gelombang suara.
- c. Rambut : berupa bulu-bulu halus, fungsi menahan dan menjerat kotoran yang melewati lubang telinga
- d. Kelenjar minyak : menahan kotoran yang melewati lubang telinga.
- e. Membran timpani : berupa selaput tipis (selaput gendang) yang kuat, fungsi: menangkap getaran bunyi dan menyalurkan ke tulang-tulang pendengar.

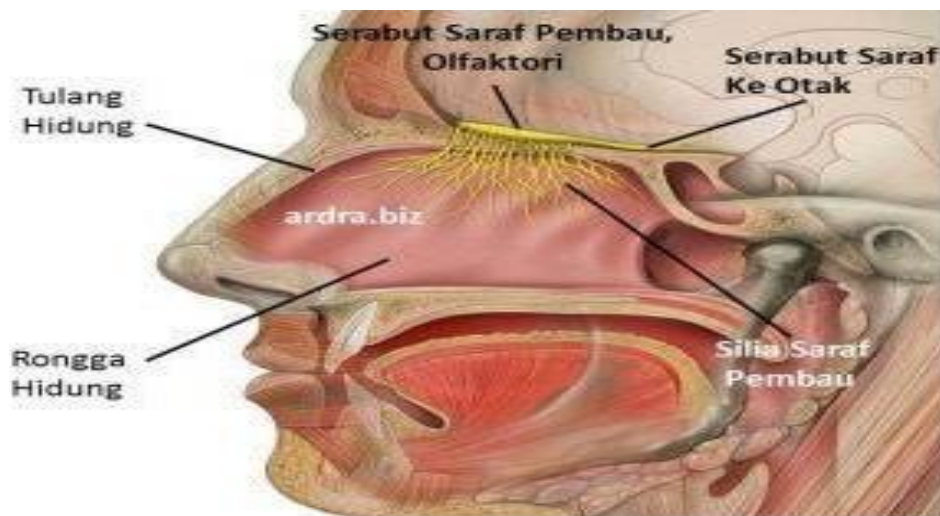
Bagian-bagian Telinga Tengah

- a. Tulang - tulang pendengar (osikula), yaitu tulang martil (maleus), tulang landasan (inkus), dan tulang sanggurdi (stapes)
- b. Tingkap oval yaitu membran pembatas antara telinga tengah dan telinga dalam.

Bagian-bagian Telinga Dalam

- a. Rumah siput (koklea) : saluran seperti spiral (berisi cairan endolimfe), fungsi meneruskan rangsang getaran bunyi.
- b. Organ korti : bagian koklea yang peka terhadap rangsang bunyi, fungsi meneruskan getaran bunyi ke saraf auditori.
- c. Kanalis semisirkularis : berupa 3 saluran berkeluk-lengkung (setengah lingkaran), fungsi sebagai alat keseimbangan tubuh.
- d. Sakulus dan utrikulus : pangkal kanalis semisirkularis (berisi cairan endolimfe dan butiran kalsium), berfungsi menjaga keseimbangan tubuh.

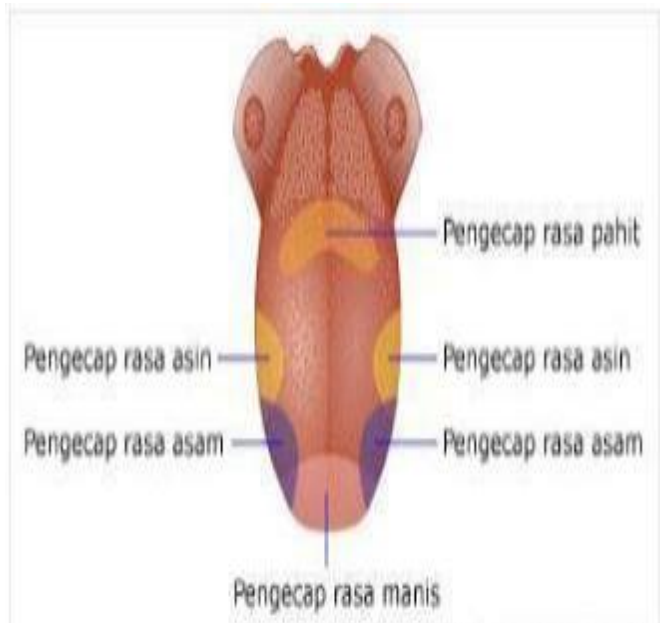
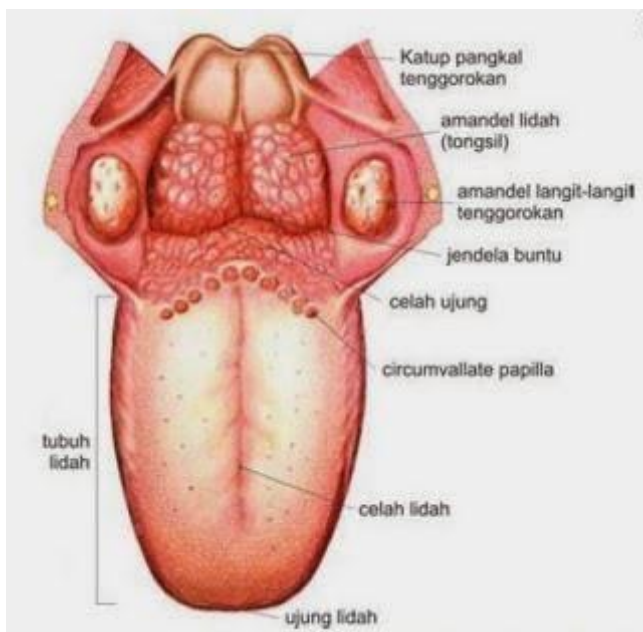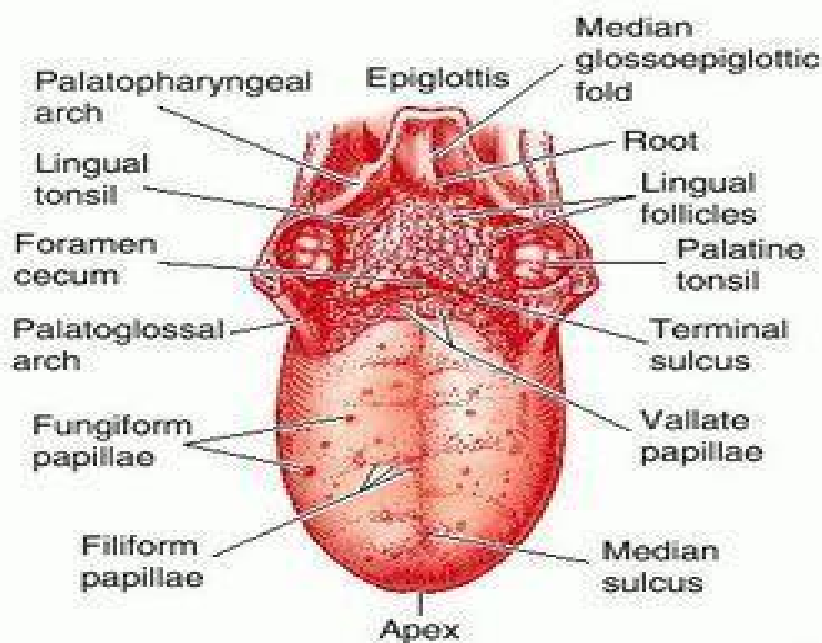
3. Indra Penciuman (pembau)



Terdiri dari :

- a. Rongga hidung : menghirup udara terutama oksigen dari luar untuk disalurkan ke tenggorokan menuju paru.
- b. Bulu hidung : menyaring dan melindungi rongga hidung dari benda asing.
- c. Selaput lendir (mucus) : melekatkan kotoran yang masuk bersamaan payudara sehingga tidak masuk ke rongga hidung.
- d. Serabut saraf pembau (olfaktori) : sebagai indra pembau, bersifat sangat sensitive.
- e. Tulang hidung/ tulang rawan/tulang lunak : untuk menopang keseluruhan bagian hidung agar dapat berbentuk sesuai dengan bentuk aslinya.

4. Indra Pengecap



Lidah sebagai indra pengecap merasakan beberapa rasa, yang terdiri atas :

1. Ujung depan mengecap rasa asin
2. Ujung tepi mengecap rasa manis
3. Tepi belakang mengecap rasa asam
4. Belakang tengah pengecap rasa pahit.

Terdiri atas tiga macam papilla :

1. *Papila filiformis* (papila benang), letak tersebar di seluruh permukaan lidah, merupakan papila peraba.
2. *Papila fungiformis* (papila jamur), letak didaerah tepi lidah, merupakan papila pengecap
3. *Papila circumvalata* (papila melingkar), letak dengan pangkal lidah, merupakan papila pengecap.

ANATOMI DAN SISTEM REPRODUKSI PRIA

I. Tujuan Percobaan

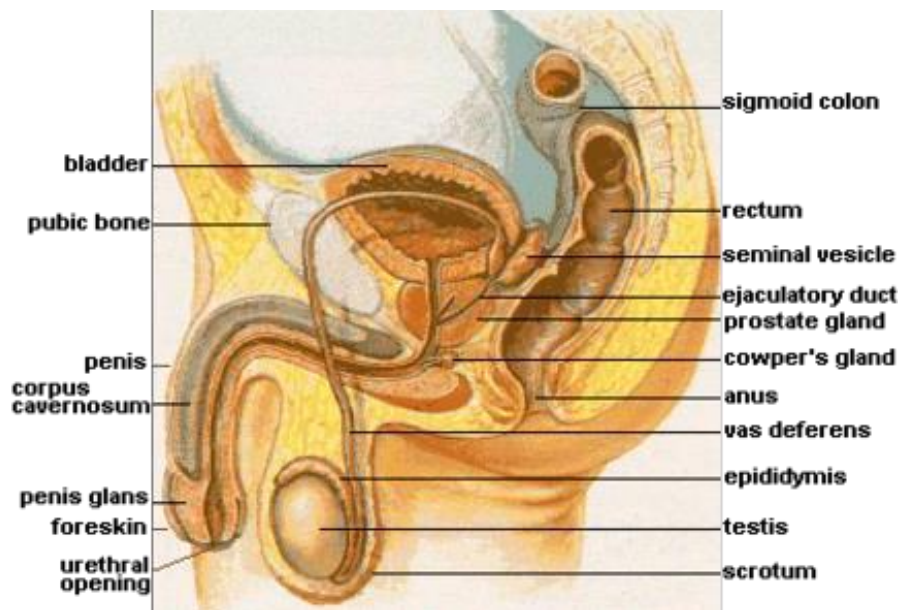
Diharapkan mahasiswa mampu :

1. Menunjukkan anatomi sistem reproduksi pria
2. Menjelaskan fisiologi sistem reproduksi pria

II. Alat dan Bahan

1. Phanthom organ reproduksi pria
2. Gambar organ reproduksi pria
3. Alat tulis dan kertas

III. Dasar Teori



Gambar Organ Reproduksi Pria

Organ reproduksi bagian dalam terdiri dari :

- a. Testes (gonad jantan) : jumlahnya sepasang, bentuknya bulat telur, tersimpan dalam kantong skrotum, berfungsi untuk memproduksi sel sperma dan hormon testosteron.
- b. Epididimis : saluran yg keluar dari testes, salurannya panjang dan berkelol-kelok dalam skrotum, setiap testes punya satu epididimis, tempat menyimpan sperma untuk sementara waktu dan mematangkan sperma menuju vas deferens
- c. Vas Deferens : saluran lanjutan dari epididimis, saluran lurus mengarah ke atas, bagian ujungnya terdapat dalam kelenjar prostat, untuk mengangkut sperma dari epididimis ke vesikula seminalis
- d. Saluran Ejakulasi : saluran pendek dari vesikula seminalis dengan uretra, mampu menyemprotkan sperma tinggi masuk ke uretra
- e. Urethra : saluran akhir reproduksi dalam penis, mempunyai dua fungsi sebagai saluran urine dan saluran kelamin

KELENJAR KELAMIN

- a. Vesikula seminalis : disebut kantung mani atau vesikula seminalis, jumlah sepasang tetapi terikat dlm satu kantung, menghasilkan getah kekuningan banyak zat makanan, untuk memberi makan sel-sel sperma.
- b. Kelenjar prostata : menghasilkan getah yg dialirkan ke saluran sperma.
- c. Kelenjar bulbourethra (kelenjar Cowper) : menghasilkan getah (lendir) yg dialirkan ke uretra, sperma yg telah bercampur dengan cairan lain disebut **semen**

Alat kelamin Luar

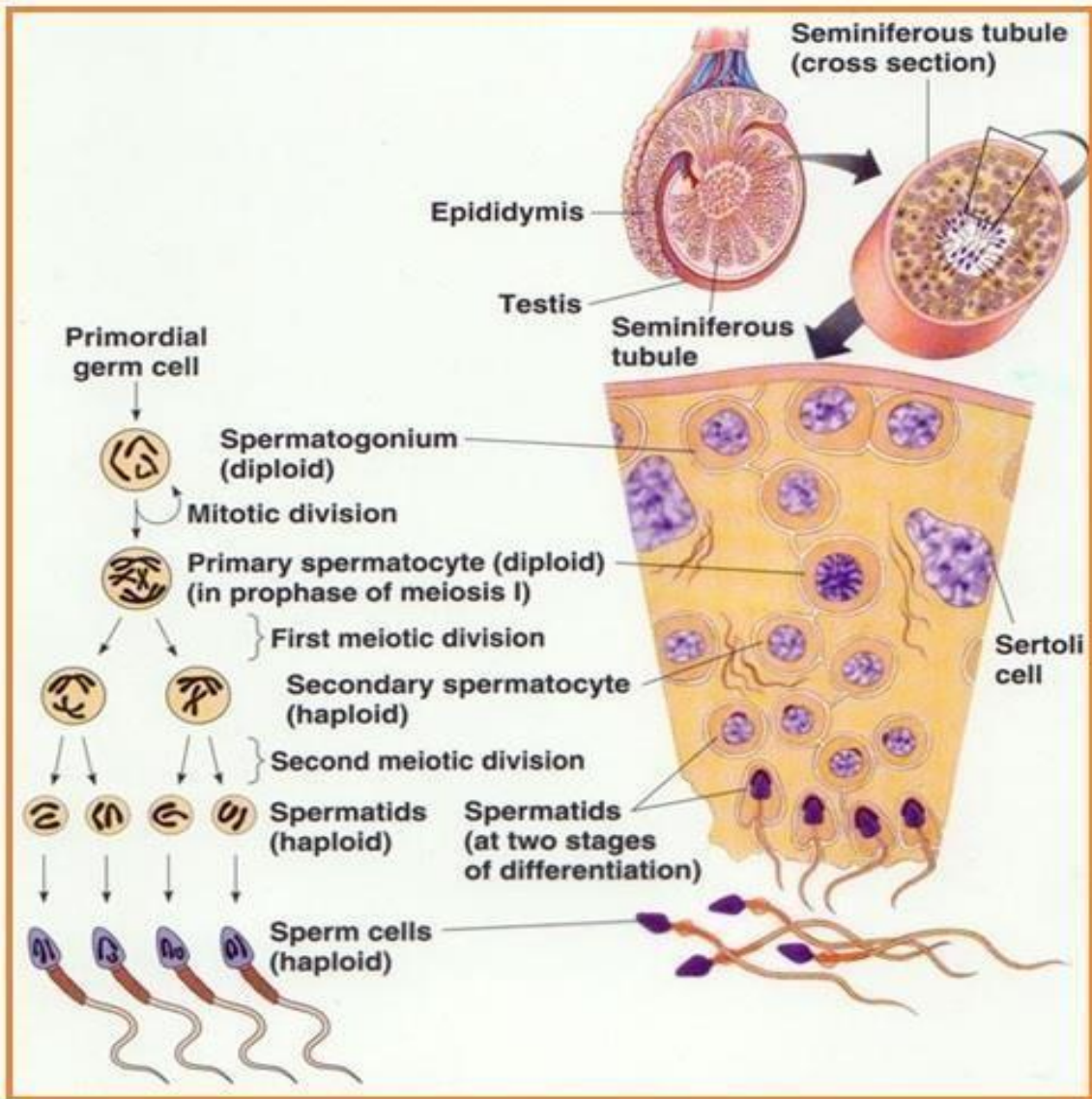
- a. Penis : alat untuk kopulasi, banyak pembuluh darah, banyak jaringan erektil (corpus cavernosum), mulai berfungsi setelah puber (14 tahun)
- b. Skrotum : pembungkus testes

SPERMATOGENESIS

Pembentukan sperma terjadi didalam testes (buah zakar). Dimulai dari sel induk sperma (spermatogonia) yang bersifat diploid yang mengandung 23 pasang kromosom. Spermatogonia membelah mitosis menghasilkan spermatozoid primer yg bersifat diploid. Spermatozoid primer membelah reduksi (meiosis) menghasilkan spermatozoid sekunder yg haploid. Selanjutnya spermatozoid sekunder membelah menghasilkan spermatid, yaitu calon sperma yg belum mempunyai ekor. Sperma berkembang menjadi spermatozoa yg dilengkapi ekor. Ekor merupakan hasil pertumbuhan dari mikrotubulus. Setiap sperma mempunyai bagian ujung yang disebut kepala

Pucuk kepala mengandung akrosom yg berisi enzim hialuronidase dan proteinase. Kedua enzim ini berperan untuk menembus lapisan pelindung sel telur. Bagian tengah sperma banyak mengandung mitokondria. Spermatozoa orang dewasa berjumlah 200 juta. Produksi spermatozoa dipengaruhi FSH (folicle Stimulating Hormone) dan LH (Luteinizing Hormone). Produksi sperma dilakukan bersamaan dengan produksi hormon testosteron. Hormon testosteron merupakan kendali terhadap produksi FSH dan LH. Spermatozoa yg terbentuk akan melalui saluran tubulus yg berkelok-kelok terus meninggalkan testes melalui epididimis

Didalam epididimis spermatozoa tinggal selama kurang lebih tiga minggu hingga menjadi dewasa. Selanjutnya spermatozoa masuk ke vas deferens. Di ujung vas deferens spermatozoa bercampur getah produk kelenjar vesikula seminalis, prostat, dan cowperi. Ketiga kelenjar tersebut menghasilkan getah yg menjamin kehidupan spermatozoa. Getah ini bersifat basa, sehingga cairan semen menjadi bersifat basa. Suasana basa ini penting untuk melindungi spermatozoa karena uretra saluran kelamin wanita bersifat asam



ANATOMI SISTEM REPRODUKSI WANITA

I. Tujuan Percobaan

Diharapkan mahasiswa mampu :

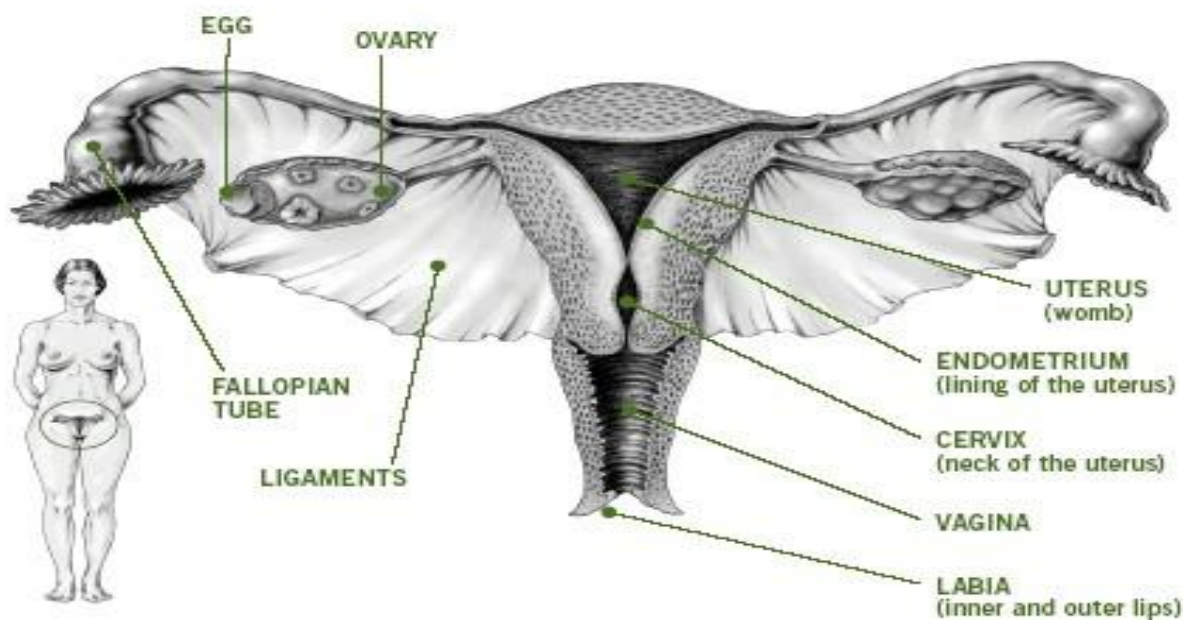
1. Menunjukkan anatomi sistem reproduksi wanita
2. Menjelaskan fisiologi sistem reproduksi wanita.

II. Alat dan Bahan

1. Phantom organ reproduksi wanita
2. Gambar organ reproduksi wanita
3. Alat tulis dan kertas

III. Dasar Teori

THE FEMALE REPRODUCTIVE SYSTEM



Gambar Organ Reproduksi Wanita

A. Genitalia Eksterna

1. Vulva

- a. Celah paling luar dari alat kelamin wanita
- b. Dibatasi sepasang bibir (kiri dan kanan)

2. Labium

- a. Bibir yg membatasi vulva
- b. Terdiri dari labium mayor dan minor
- c. Terdapat klitoris (klentit)

3. Vagina dan Uretra

Tempat bermuara dua saluran : urine (uretra) dan saluran kelamin (vagina)

B. Genitalia Interna

1. Ovarium (indung telur)

- a. Jumlahnya sepasang kiri dan kanan
- b. Bentuknya seperti telur
- c. Terdapat didalam rongga badan didaerah pinggang dan disebelah kiri dan kanan tulang kemudi
- d. Dalam ovarium terdapat kelenjar buntu penghasil hormon estrogen dan progesteron dan sel tubuh yang bertugas membentuk sel telur (folikel)
- e. Seorang bayi perempuan lahir dengan sekitar 60.000 sel ini, yang terkandung dalam depresi kantung-seperti di ovarium. Masing-masing sel dapat memiliki potensi untuk menghasilkan untuk pemupukan, tetapi dalam kenyataannya, hanya sekitar 400 matang selama hidup wanita itu

2. Saluran Kelamin

Terdiri atas:

a. Tuba falopii (saluran telur)

- 1) Jumlahnya sepasang kanan dan kiri
- 2) Bagian pangkal berbentuk corong yg disebut *infundibulum tuba*

- 3) Pada infundibulum tuba terdapat jumbai-jumbai yang sangat penting untuk menangkap sel-sel telur yg dilepaskan oleh sel folikel ovarium
- 4) Sel telur yg ditangkap jumbai-jumbai akan masuk dalam tuba falopii
- 5) Pada daerah 1/3 bagian dari tuba ini umumnya sel telur dibuahi oleh sel sperma
- 6) Hasil pembuahan berupa zigot
- 7) Zigot kemudian bergerak menuju ke rahim / uterus
- 8) Gerakan ini terjadi akibat silia atau bulu getar pada sel-sel dinding tuba falopii serta gerak peristaltik otot-otot dinding tuba falopii

b. Rahim (uterus)

Pertemuan dua tuba falopii membentuk rongga tempat pertumbuhan embrio yang disebut rahim atau kandung peranakan. Rahim manusia mempunyai ruang seperti buah pir. Bagian bawah rahim mengecil yang disebut leher Rahim. Rahim tipe ini disebut tipe simpleks. Dinding rahim terdiri atas beberapa lapisan jaringan. Lapisan jaringan terdiri atas beberapa lapisan otot polos dan lapisan yg membatasi rongga rahim yang disebut endometrium. Lapisan endometrium tersusun atas sel-sel epitel. Lapisan endometrium sering disebut lapisan dinding Rahim. Lapisan endometrium banyak menghasilkan lendir dan banyak pembuluh darah. Perubahan ketebalan dinding rahim dapat terjadi karena beberapa faktor yaitu:

- 1) Menjelang ovulasi, karena pengaruh hormon estrogen
- 2) Setelah ovulasi, makin menebal karena pengaruh hormon progesteron
- 3) Pada waktu menstruasi, dinding rahim tipis kembali. Setelah menstruasi dinding rahim dibentuk kembali. Ini disebut siklus menstruasi

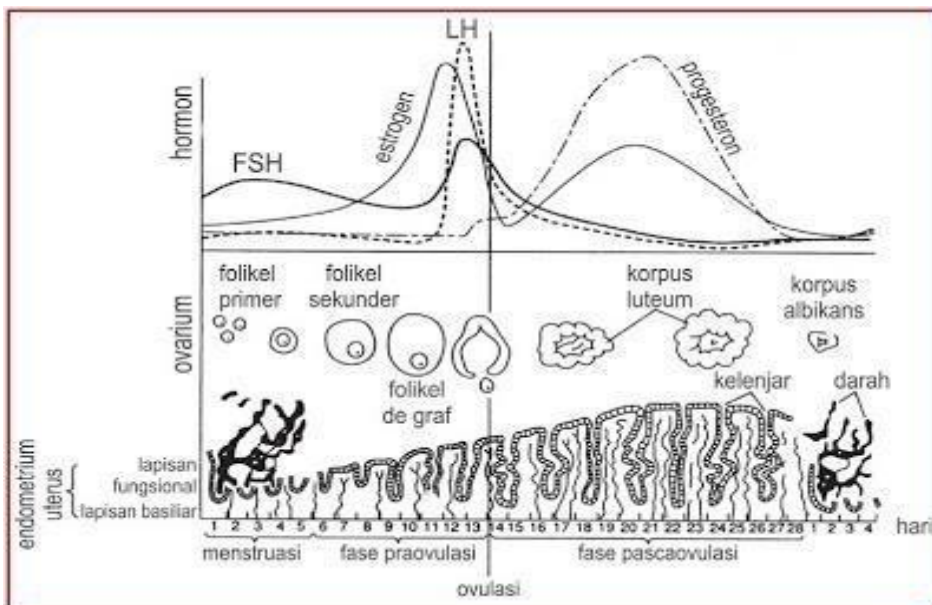
c. Vagina

Merupakan saluran akhir dari saluran kelamin dalam wanita terdapat didalam vulva. Merupakan alat kopulasi bagi wanita. Dinding vagina banyak lipatan-lipatan serta mempunyai selaput lendir yang banyak mengandung kelenjar

Hormon Penting dalam Menstruasi, Kehamilan, Persalinan

1. Menstruasi

- a. Fase menstruasi : estrogen dan progesteron
- b. Fase praovulasi : hormone gonadotropin merangsang mengeluarkan FSH
- c. Fase ovulasi : estrogen tinggi
- d. Fase pasca ovulasi : estrogen dan progesteron



2. Kehamilan

- a. Progesteron dan estrogen
- b. Prolaktin
- c. Gonadotropin
- d. Relaksin

3. Kelahiran

- a. relaksin
- b. Estrogen
- c. Prostaglandin
- d. Oksitosin

FERTILISASI

Proses berfusi sel telur dengan sperma. Fertilisasi diawali dengan kopulasi

KEHAMILAN

Berkembangnya embrio di dalam uterus sejak fertilisasi terjadi hingga dilahirkan. Waktu kehamilan manusia berkisar 266 hari (38 minggu). Setelah fertilisasi, zigot berkembang menjadi morula – blastula – gastrula - dan selanjutnya menuju rahim dan menempel didinding uterus. Zigot berkembang menjadi embrio dan kemudian menjadi janin. Janin mendapat makanan dari tubuh induknya dengan perantaraan plasenta atau ari-ari.

Selaput pembungkus embrio terdiri atas bagian-bagian :

1. Amnion, menghasilkan cairan ketuban berguna untuk menjaga agar embrio tetap basah dan tahan goncangan.
2. Korion, terdapat pembuluh pembuluh darah yang berhubungan dengan peredaran darah induknya dengan perantaraan plasenta. Organ pemberi nutrisi bagi embrio.
3. Alantois berfungsi menghubungkan sirkulasi embrio dengan plasenta
4. Kantong kuning telur/ sakus vitelinus , berfungsi menyediakan makanan utama bagi embrio.
5. Plasenta / ari-ari berfungsi : untuk pertukaran gas, makanan, dan zat sisa antara ibu dan anak, melindungi janin dari serangan mikroorganisme dan menghasilkan hormon.

Otot rahim berkontraksi, serviks membesar, dan bayi didorong ke luar. Pada saat tertekan, amnion pecah, cairan amnion keluar bersama bayi untuk melicinkan jalan keluar. Pemotongan tali pusat dilakukan beberapa saat setelah bayi keluar. Keluarnya plasenta terjadi kira-kira tiga puluh menit setelah bayi keluar karena dinding rahim berkontraksi lagi.

I. Tujuan Percobaan

Diharapkan mahasiswa mampu menunjukkan anatomi dan menjelaskan fisiologi panggul.

II. Alat dan Bahan

1. Phantum tulang panggul
2. Alat tulis dan kertas
3. Gambar/powerpoint

III. Dasar Teori

Panggul terdiri atas 2 bagian :

1. Bagian Keras

Bagian keras panggul terbentuk oleh tulang. Bagian keras panggul terdiri dari 2 bagian, meliputi :

a. Panggul besar (pelvis mayor)

Bagian panggul yang terletak di atas linea terminalis (*false pelvis*), bagian ini berfungsi untuk menyangga isi abdomen dan menggambarkan keadaan panggul kecil.

b. Panggul kecil (pelvis minor)

Bagian panggul yang terletak dibawah linea terminalis pelvis), bagian ini berfungsi untuk membentuk jalan lahir dan tempat alat genitalia.

Tulang panggul terdiri atas :

- 1) Tulang Pangkal (*os coxae*) : terdiri dari 3 buah tulang yang berhubungan dengan yang lain pada acetabulum antara lain tulang usus (*os ilium*), tulang duduk (*os ischium*) dan tulang kemaluan (*os pubis*)
- 2) Tulang kelangkang (*os sacrum*) : tulang yang berbentuk segitiga yang melebar di atas dan meruncing ke bawah. Tulang kelangkang terletak di sebelah belakang antara kedua tulang pangkal paha. Tulang kelangkang terdiri dari 5 ruas tulang senyawa. Kiri dan kanan dari garis tampak 5 buah lubang yang disebut *foramen sacralia anterior*. *Crista sacralis* merupakan deretan cuat-cuat duri yang terdapat di garis tengah tulang kelangkang. Bagian atas dari sakrum yang berhubungan dengan 5 ruas tulang pinggang dan menonjol ke depan disebut *promontorium*. Jarak antara promontorium dan pinggir atas simfisis merupakan ukuran muka belakang dari pintu atas panggul. Ke samping tulang kelangkang berhubungan dengan tulang pangkal paha melalui *articulatio sacro iliaca*. Ke bawah tulang kelangkang berhubungan dengan tulang tungging.
- 3) Tulang tungging (*os coxigys*) : tulang tungging ada 1 buah. Tulang tungging berbentuk segitiga dan terdiri dari 3-5 ruas, tulang yang bersatu. Pada saat persalinan, ujung tulang tungging dapat ditolak sedikit ke belakang, sehingga ukuran pintu bawah panggul bertambah besar.

2. Bagian Lunak

Bagian lunak panggul tersusun atas otot, jaringan dan ligament.

Fungsi :

- Membentuk lapisan dalam jalan lahir
- Menyangga alat genitalia agar tetap dalam posisi normal saat hamil maupun nifas
- Berperan dalam proses pengeluaran plasenta pada kala III

Bagian yang membentuk dasar panggul disebut diafragma pelvis. Diafragma pelvis terdiri dari :

1. Pars Muskularis

Pars muskularis yaitu musculus levator ani, terletak agak ke belakang dan merupakan suatu sekat yang ditembus oleh rektum. Musculus levator ani kiri dan kanan terdiri dari 3 bagian yaitu:

- Musculus pubokoksigeus dari os pubis ke septum anokoksigeum
- Musculus ilio koksigeus dari arkus tendineus musculus levator ani ke os koksigeus dan septum anokoksigeum
- Musculus ischio coccygis dari spina ischiadika ke pinggir os sacrum dan os coccygis

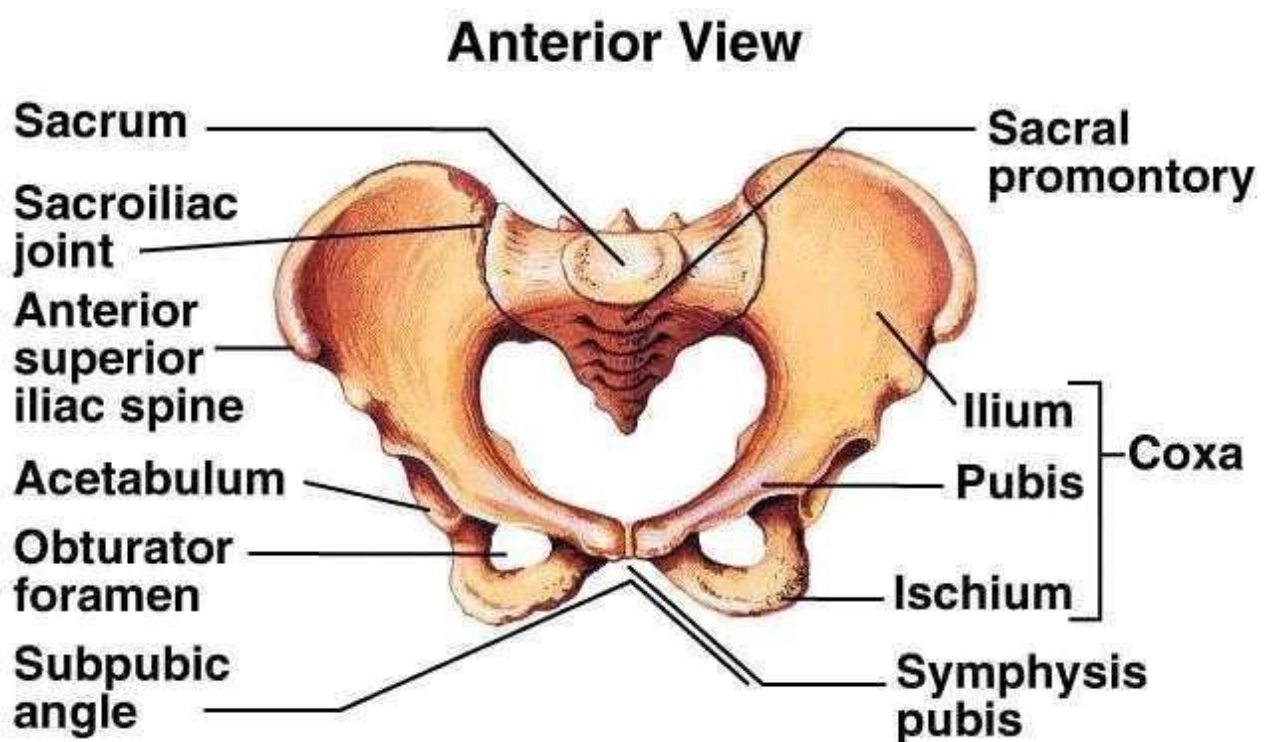
2. Pars Membranosa

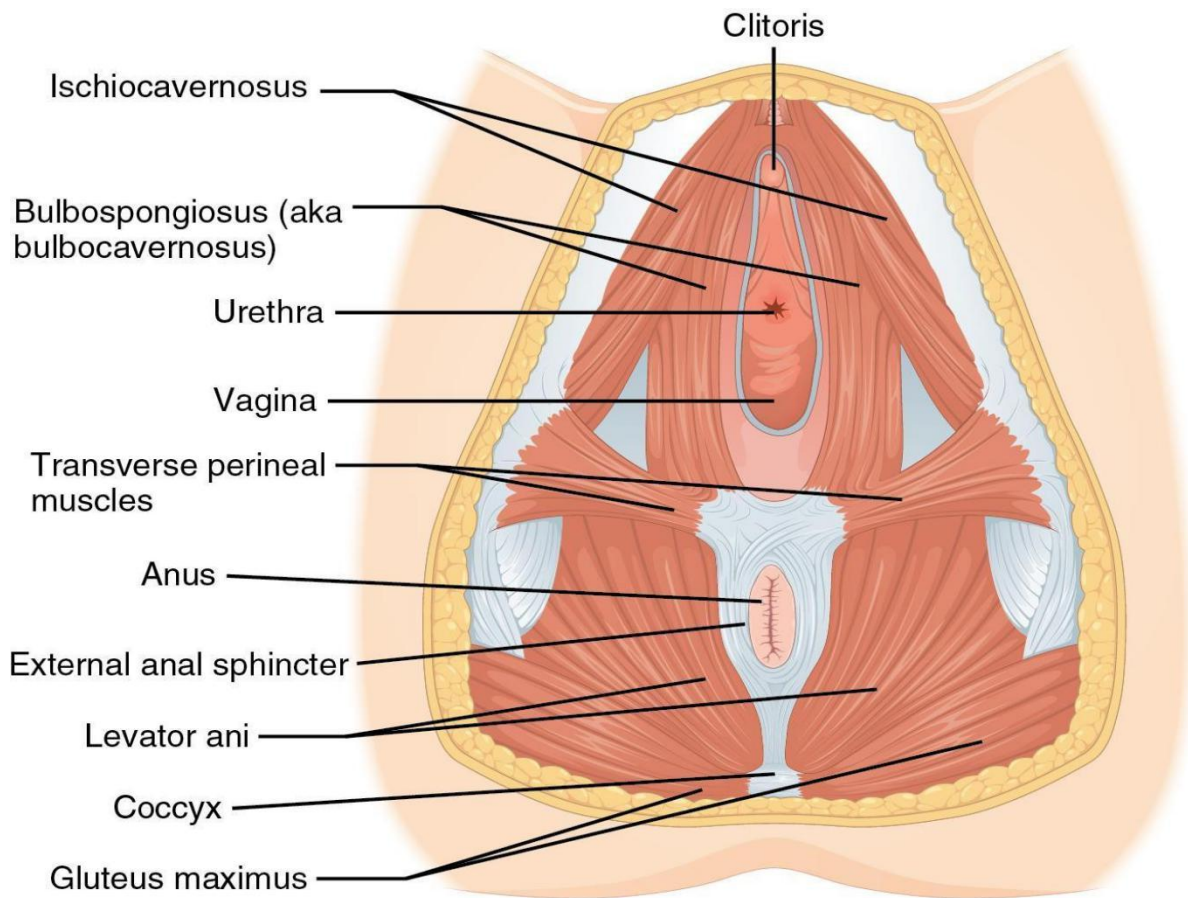
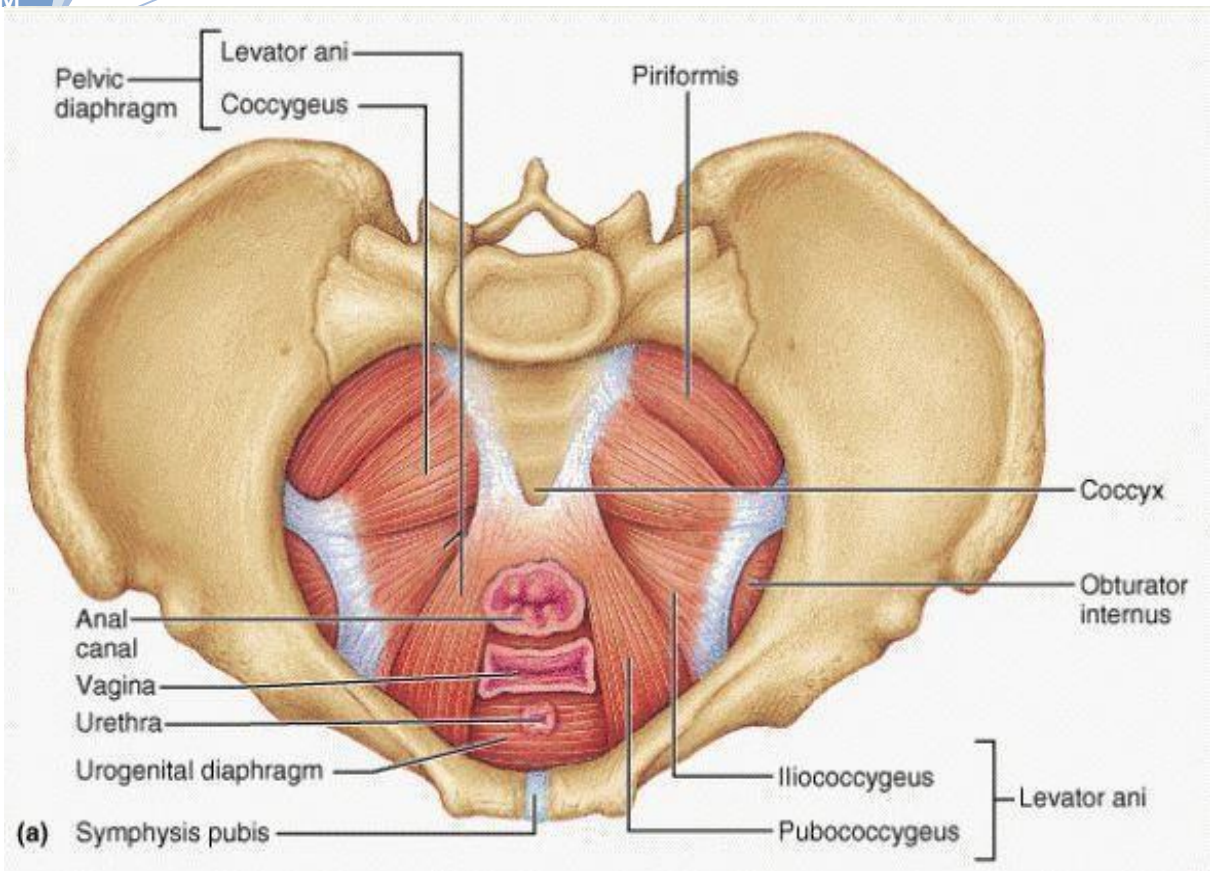
Pars membranosa yaitu diafragma urogenital. Antara musculus pubio koksigeus kiri kanan terdapat celah berbentuk segitiga yang disebut hiatus urigenitalis yang tertutup oleh sekat yang disebut diafragma urogenitalis. Sekat ini menutupi pintu bawah panggul disebelah depan dan ditembus oleh uretra dan vagina.

3. Regio Perineum

Regio perineum merupakan bagian permukaan dari pintu bawah panggul. Daerah ini terbagi menjadi 2 bagian, yaitu:

- Regio analis disebelah belakang – Pada regio analis terdapat musculus spinter eksternus yang mengelilingi anus dan liang senggama bagian bawah
- Regio urogenitalis – Pada regio urogenitalis terdapat musculus ischiokavernosus dan musculus transversus perinei superfisialis





Gambar Otot pada Perinium

ANATOMI FISILOGI PAYUDARA

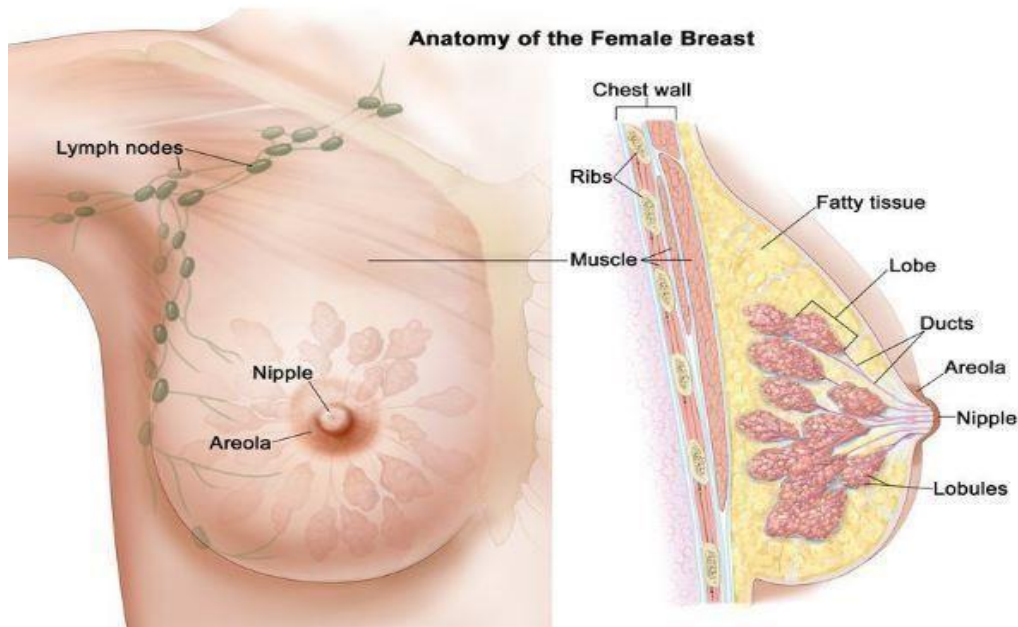
I. Tujuan Percobaan

Diharapkan mahasiswa mampu menunjukkan anatomi dan menjelaskan fisiologi payudara

II. Alat dan Bahan

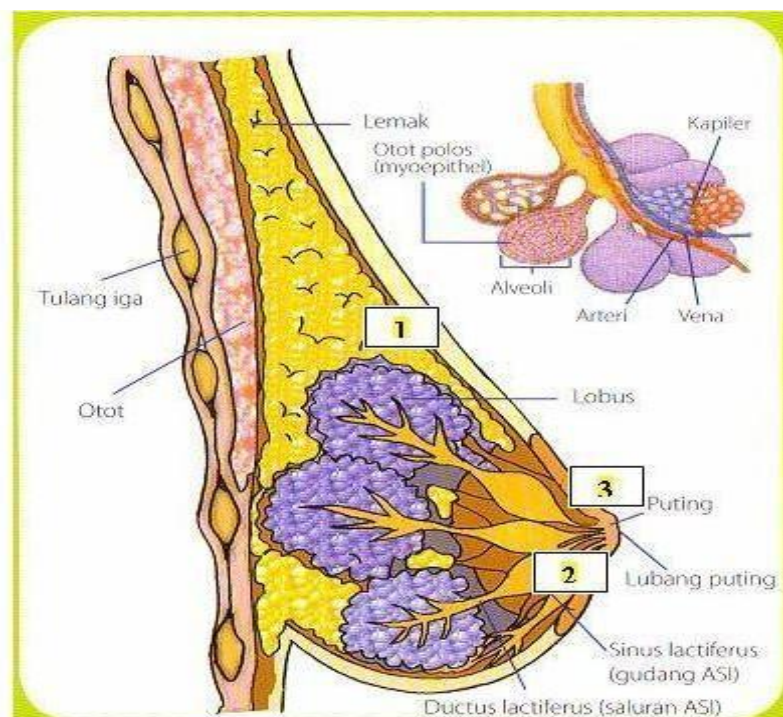
- a. Phantum tulang panggul
- b. Alat tulis dan kertas
- c. Gambar/powerpoint

III. Dasar Teori



Gambar Anatomi Payudara Perempuan

Payudara merupakan kelenjar di bawah kulit, di atas otot dada. Manusia mempunyai sepasang kelenjar payudara, beratnya ± 200 gram, pada saat hamil 600 gram dan saat menyusui menjadi 800 gram. Fungsi : memproduksi susu untuk nutrisi bayi.



Gambar Anatomi Payudara

Pada payudara terdapat 3 bagian utama :

1. Bagian Korpus (badan) yaitu bagian yang membesar

Terdiri atas :


- Alveolus : unit terkecil yang memproduksi susu. Terdiri dari sel aciner, jaringan lemak, sel plasma, sel otot polos dan pembuluh darah.
- Lobulus : kumpulan dari alveolus
- Lobus : kumpulan dari beberapa lobulus.
- Duktulus : saluran kecil untuk ASI dari alveolus
- Duktus laktiferus : saluran besar untuk ASI yang terbentuk dari gabungan duktulus (saluran kecil).

2. Bagian Aerola yaitu bagian yang berwarna kehitaman di tengah

Terdapat sinus laktiferus (saluran dibawah aerola yang besar melebar). Terdapat otot polos (jika berkontraksi dapat memompa ASI keluar).

3. Papilla atau puting yaitu bagian yang menonjol di puncak payudara.

Terdapat beberapa bentuk puting pada payudara:




Bentuk puting susu normal



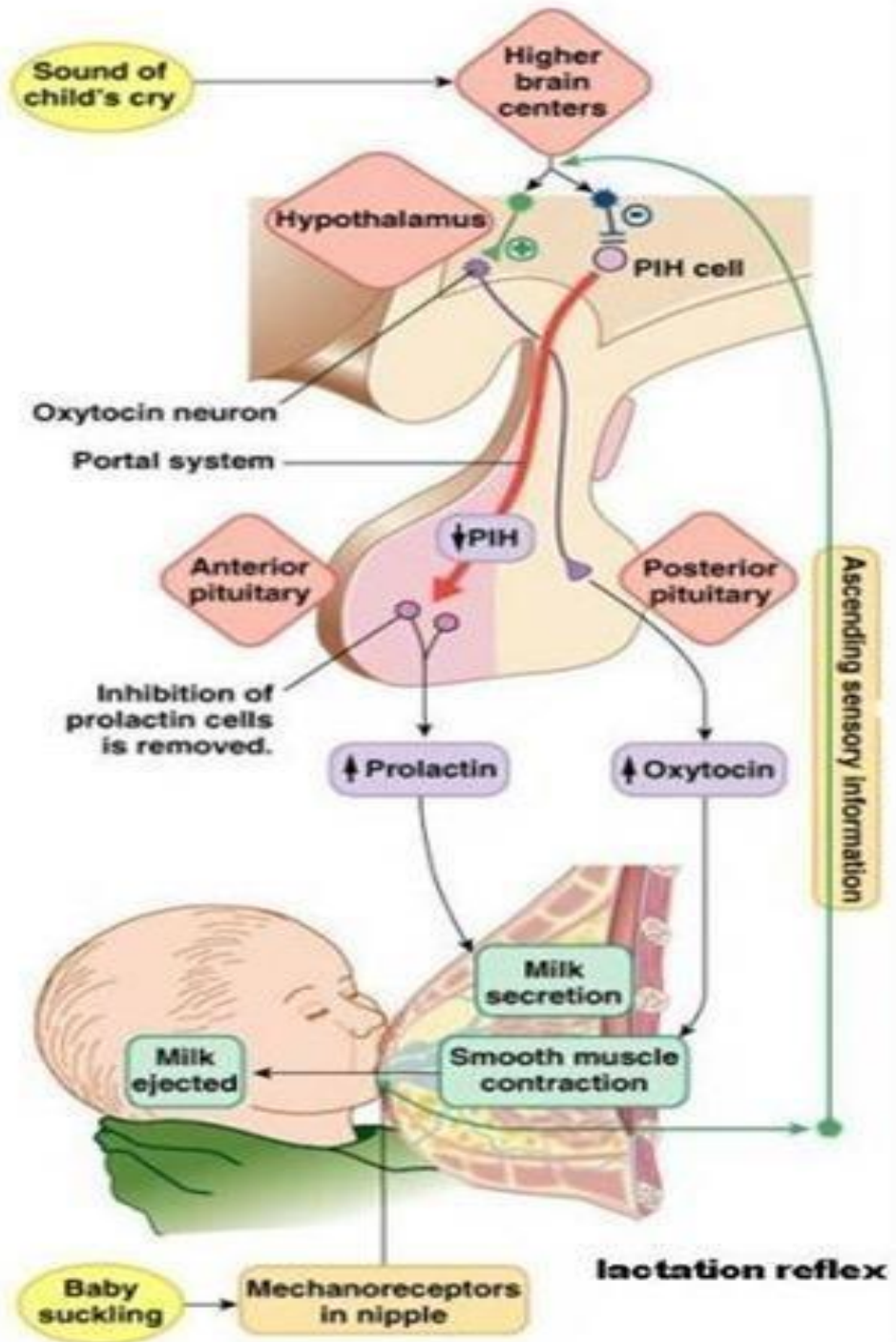
Bentuk puting susu pendek



Bentuk puting susu panjang



Bentuk puting susu terbenam/terbalik



Gambar Produksi ASI

ANATOMI KEPALA JANIN

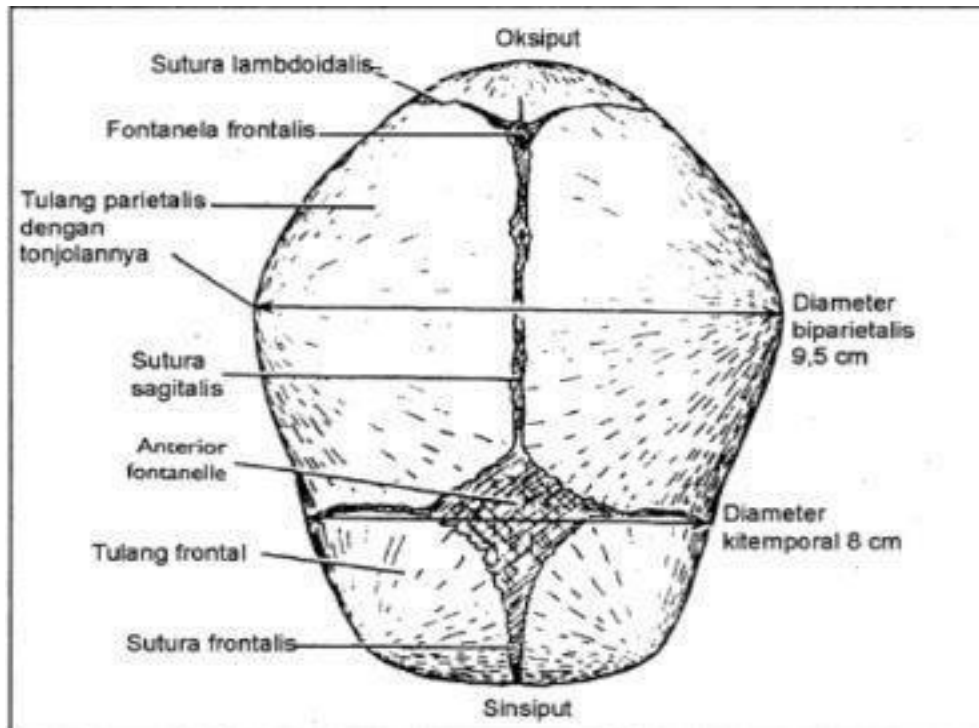
I. Tujuan Percobaan

Diharapkan mahasiswa mampu menunjukkan anatomi kepala janin.

II. Alat dan Bahan

- a. Phantum tulang panggul
- b. Alat tulis dan kertas
- c. Gambar/powerpoint

III. Dasar Teori



Gambar tulang tengkorak dilihat dari atas menunjukkan diameter obstetric yang penting

Anatomi kepala janin meliputi :

1. Sinciput
 - a. Os mandibularis
 - b. Os fasialis
 - c. Os frontalis kanan dan kiri
2. Oksiput terdiri dari Os oksipitalis
3. Os Parietalis kanan dan kiri
4. Os Temporalis kanan dan kiri

Diantara tulang tengkorak terdapat sutura (selaput jaringan ikat pembatas antara tulang tengkorak).

Terdiri dari :

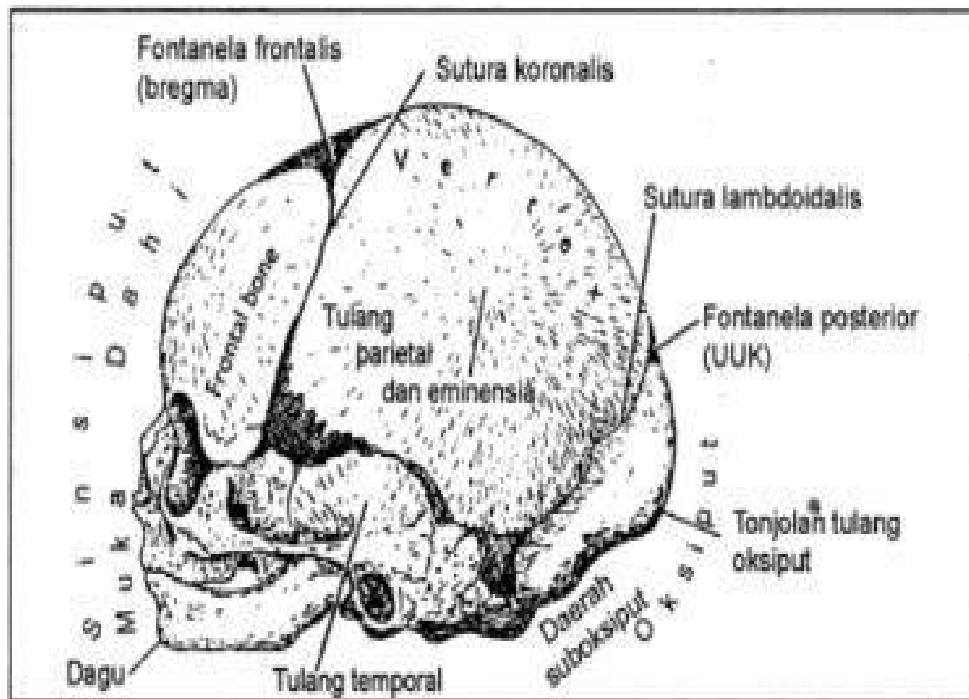
1. Sutura sagitalis, antara tulang parietalis
2. Sutura frontalis, antara tulang frontalis
3. Sutura koronalis, antara os parietalis dan os frontalis
4. Sutura lambdoidalis, antara os parietalis dan os oksipitalis

Terdapat fontanela (ruang besar diantara sutura) antara lain :

1. Fontanela anterior (mayor)/ UUB, letak diantara sutura koronalis, sutura sagitalis, dan sutura frontalis.

- Fontanela posterior (UUK), letak pada persilangan antara sutura sagitalis dengan sutura lambdoidalis.

Sutura dan fontanela berfungsi untuk memberikan kesempatan untuk moulase tulang- tulang tengkorak tanpa menimbulkan gangguan terhadap fungsi sistem saraf pusat pada persalinan normal.



Gambar bentuk kepala janin dari samping

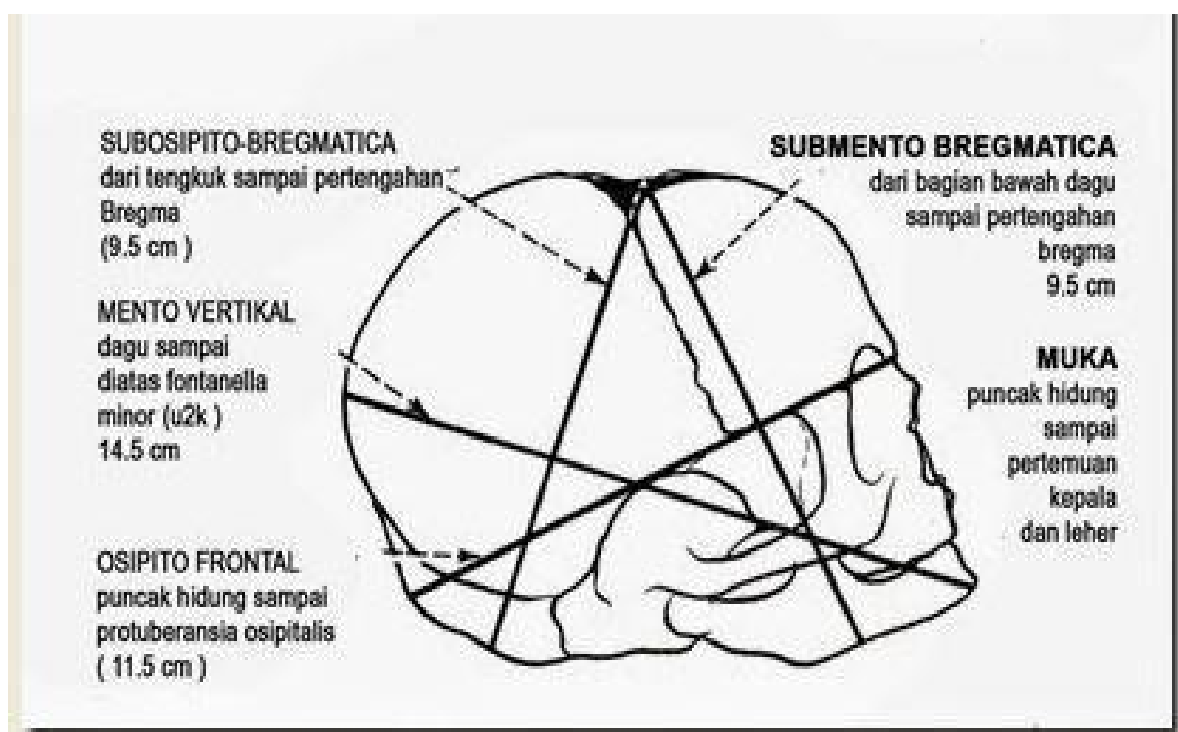
Ukuran penting pada kepala janin antara lain :

Diameter biparietalis : 9,5 cm

Diameter bitemporalis : 8 cm

Diameter bitrochanter : 12 cm

Sub oksipito frontalis : 11,5 cm



Gambaran diameter kepala janin

REFERENSI

Faiz, O dan Moffat, D. 2004. Anatomy at a Glance. Jakarta : Erlangga.

Ganong, W.F. 2005. Buku Ajar Fisiologi Kedokteran Edisi 22. Jakarta : Kedokteran EGC.

<https://courses.lumenlearning.com/suny-ap2/chapter/homeostatic-regulation-of-the-vascular-system/>

<https://courses.lumenlearning.com/suny-ap2/chapter/cardiac-muscle-and-electrical-activity/>

<https://courses.lumenlearning.com/boundless-ap/chapter/respiration-control/>

Putz, R.,Pabst, R. 2006. Sobotta Atlas Anatomi Manusia Edisi 22, Jilid 2. Jakarta : Kedokteran EGC.

Tortora, G.J., Derrickson, B. 2009. Principles of Anatomy and Physiology 12th edition. USA : John Wiley and Sons Inc.